

UNIVERSITÉ ASSANE SECK DE ZIGUINCHOR  
UFR DES SCIENCES DE LA SANTÉ



ANNÉE : 2022

N° 48

**PRISE EN CHARGE DES CONTUSIONS ABDOMINALES CHEZ  
L'ENFANT À PROPOS DE 48 CAS AU CENTRE HOSPITALIER  
RÉGIONAL DE ZIGUINCHOR**

**THÈSE**

**POUR OBTENIR LE GRADE DE DOCTEUR EN MÉDECINE  
(DIPLÔME D'ÉTAT)**

**PRÉSENTÉE ET SOUTENUE PUBLIQUEMENT**

**Le 3 juin 2022**

**PAR**

**Mairame Bocar ANNE**

**Née le 15 mars 1993 à Gouriky Coliabé (SÉNÉGAL)**

**MEMBRES DU JURY**

---

|                             |             |       |                      |
|-----------------------------|-------------|-------|----------------------|
| <b>Président :</b>          | M. Boubacar | FALL  | Professeur Titulaire |
| <b>Membres :</b>            | M. Cheikh   | DIOUF | Professeur Assimilé  |
|                             | M. Yaya     | KANE  | Professeur Assimilé  |
| <b>Directeur de Thèse :</b> | M. Cheikh   | DIOUF | Professeur Assimilé  |

**REPUBLIQUE DU SENEGAL**  
MINISTÈRE DE L'ENSEIGNEMENT SUPÉRIEUR,  
DE LA RECHERCHE ET DE L'INNOVATION



**UNIVERSITÉ ASSANE SECK DE ZIGUINCHOR (UASZ)**  
**UNITÉ DE FORMATION ET DE RECHERCHE**  
**DES SCIENCES DE LA SANTÉ (UFR-2S)**



**DIRECTION ET ADMINISTRATION**

|   |                                |               |
|---|--------------------------------|---------------|
| <b>Directeur</b>  | <b>M. Noël Magloire</b>        | <b>MANGA</b>  |
| <b>Vice-Directeur</b>   | <b>M. Ansoumana</b>            | <b>DIATTA</b> |
| <b>Chef de département de Biologie et Explorations fonctionnelles</b> | <b>M. Chérif</b>               | <b>AIDARA</b> |
| <b>Chef du département de Chirurgie et Spécialités</b>                | <b>M. Boubacar</b>             | <b>FALL</b>   |
| <b>Chef du département de Médecine et Spécialités</b>                 | <b>M. Yaya</b>                 | <b>KANE</b>   |
| <b>Cheffe des Services Administratifs</b>                             | <b>Mme Aïo Marie Anne Béty</b> | <b>MANGA</b>  |

**I. LISTE DU PERSONNEL ENSEIGNANT UFR SCIENCES DE LA SANTE -  
UNIVERSITE ASSANE SECK DE ZIGUINCHOR**

**ANNEES UNIVERSITAIRES 2012-2021**

**PROFESSEURS TITULAIRES**

| <b>PRENOM (S)</b> | <b>NOM</b> | <b>SPECIALITES</b>    |
|-------------------|------------|-----------------------|
| M. Alassane       | DIATTA     | Biochimie             |
| M. Ansoumana      | DIATTA     | Pneumologie           |
| Mme Evelyne Siga  | DIOME      | ORL                   |
| M. Boubacar       | FALL       | Urologie              |
| M. Noël Magloire  | MANGA      | Maladies Infectieuses |
| M. Assane         | NDIAYE     | Anatomie              |

**PROFESSEURS ASSIMILES**

| <b>PRENOM (S)</b> | <b>NOM</b> | <b>SPECIALITES</b>      |
|-------------------|------------|-------------------------|
| M. Cheikh         | DIOUF      | Chirurgie pédiatrique   |
| ♦M. Serigne Modou | Kane GUEYE | Gynécologie-Obstétrique |
| M. Yaya           | KANE       | Néphrologie             |
| M. Issa           | WONE       | Santé Publique          |

## MAÎTRES DE CONFERENCES TITULAIRES

| <b>PRENOM (S)</b> | <b>NOM</b> | <b>SPECIALITES</b>     |
|-------------------|------------|------------------------|
| ♦ M. Denis        | BARBOZA    | Anesthésie-Réanimation |
| M. Simon Joël     | MANGA      | Cardiologie            |
| M. Lamine         | THIAM      | Pédiatrie              |

## MAÎTRES DE CONFERENCES ASSIMILES

| <b>PRENOM (S)</b> | <b>NOM</b> | <b>SPECIALITES</b>       |
|-------------------|------------|--------------------------|
| M. Mouhamadou     | AIDARA     | Imagerie Médicale        |
| Mme Mame Ngoné    | COLY       | Hématologie Biologique   |
| M. Kalilou        | DIALLO     | Maladies infectieuses    |
| M. Abdoulaye      | DIOP       | Neurochirurgie           |
| M. Abdoulaye      | DIOP       | Parasitologie-Mycologie  |
| M. Ibrahima       | DIOUF      | Physiologie              |
| M. Adama          | KOUNDOUL   | Psychiatrie              |
| M. Habibou        | SARR       | Bactériologie virologie  |
| M. Fabrice        | SENGHOR    | Anatomie pathologique    |
| ♦ M. Oumar        | SOW        | Chirurgie générale       |
| Mme Mame Aïssé    | THIOUBOU   | Hépto-Gastro-entérologie |

**II. LISTE DU PERSONNEL ENSEIGNANT VACATAIRE UNIVERSITAIRE  
ANNEES UNIVERSITAIRES 2012-2021**

**PROFESSEURS TITULAIRES**

| <b>PRENOM (S)</b>               | <b>NOM</b> | <b>SPECIALITES</b>       |
|---------------------------------|------------|--------------------------|
| <sup>1</sup> M. Abdoulaye       | BA         | Physiologie              |
| <sup>1</sup> M. Codé            | BA         | Neurochirurgie           |
| <sup>1</sup> M. Serigne Abdou   | BA         | Cardiologie              |
| <sup>1</sup> M. Serigne Moussa  | BADIANE    | Biophysique              |
| <sup>(7)</sup> M. Serge         | BAKOU      | Biologie cellulaire      |
| <sup>2</sup> M. Chérif          | BALDE      | Chimie                   |
| † <sup>1</sup> M. Fallou        | CISSE      | Physiologie              |
| † <sup>1</sup> M. Moussa Fafa   | CISSE      | Bactériologie-Virologie  |
| <sup>1</sup> M. Saïdou          | DIALLO     | Rhumatologie             |
| <sup>2</sup> M. Alassane        | DIEDHIOU   | Mathématiques            |
| <sup>1</sup> M. Tandakha Ndiaye | DIEYE      | Immunologie              |
| <sup>1</sup> M. Saliou          | DIOP       | Hématologie              |
| <sup>1</sup> M. Seydou Nourou   | DIOP       | Médecine interne         |
| <sup>3</sup> Mme Sylvie Audrey  | DIOP       | Maladies Infectieuses    |
| <sup>1</sup> M. Boucar          | DIOUF      | Néphrologie              |
| <sup>2</sup> M. Kobor           | DIOUMA     | Physique                 |
| <sup>1</sup> M. Mamadou         | FALL       | Toxicologie              |
| <sup>1</sup> M. Babacar         | FAYE       | Parasitologie-Mycologie  |
| <sup>1</sup> M. Papa Lamine     | FAYE       | Psychiatrie              |
| <sup>2</sup> M. Abdoulaye       | GASSAMA    | Chimie                   |
| <sup>3</sup> M. Adama           | KANE       | Cardiologie              |
| <sup>1</sup> M. Assane          | KANE       | Dermatologie-Vénérologie |
| <sup>1</sup> M. Modou Oumy      | KANE       | Physiologie              |

|                                     |              |   |
|-------------------------------------|--------------|---|
| <sup>3</sup> M. Ibrahima            | KONATE       | Chirurgie générale                          |
| <sup>4</sup> M. Anatole             | LALEYE       | Histo-Embryologie et<br>Biologie cellulaire |
| <sup>1</sup> M. Abdoulaye           | LEYE         | Endocrinologie                              |
| <sup>1</sup> M. Mamadou             | MBODJ        | Biophysique                                 |
| <sup>1</sup> M. Abdoulaye           | NDIAYE       | Anatomie                                    |
| <sup>1</sup> M. Fatou Samba         | DIOGO NDIAYE | Hématologie clinique                        |
| <sup>1</sup> M. Mady                | NDIAYE       | Biologie cellulaire                         |
| <sup>1</sup> M. Mor                 | NDIAYE       | Médecine du Travail                         |
| <sup>1</sup> M. Moustapha           | NDIAYE       | Neurologie Médicale                         |
| <sup>1</sup> M. Souhaïbou           | NDONGO       | Rhumatologie                                |
| <sup>1</sup> Mme Maïmouna           | NDOUR        | Médecine Interne                            |
| <sup>1</sup> M. Oumar               | NDOYE        | Biophysique                                 |
| <sup>1</sup> M. Abdoulaye           | POUYE        | Médecine interne                            |
| <sup>1</sup> M. André Daniel        | SANE         | Orthopédie-Traumatologie                    |
| <sup>1</sup> Mme Anna               | SARR         | Médecine interne                            |
| <sup>1</sup> M. Moussa              | SEYDI        | Maladies infectieuses                       |
| <sup>1</sup> M. Guata Yoro          | SY           | Pharmacologie                               |
| <sup>1</sup> M. Roger Clément Kouly | TINE         | Parasitologie-Mycologie                     |
| <sup>5</sup> M. Amadou              | TOURE        | Histo-Embryologie                           |

† In Memoriam

<sup>(1)</sup> UCAD : Université Cheikh Anta Diop Dakar

<sup>(2)</sup> UASZ : Université Assane SECK Ziguinchor

<sup>(3)</sup> UGB : Université Gaston Berger Saint-Louis

<sup>(4)</sup> BENIN

<sup>(5)</sup> MALI

<sup>(6)</sup> UADB : Université Amadou Diop Bambey

<sup>(7)</sup> EISMV

<sup>(8)</sup> UT : Université de Thiès

## PROFESSEURS ASSIMILES

| PRENOM (S)                         | NOM      | SPECIALITES                 |
|------------------------------------|----------|-----------------------------|
| <sup>7</sup> M. Serge              | BAKOU    | Biologie cellulaire         |
| <sup>1</sup> Mme Marie Louis       | BASSENE  | Hépto-Gastro-Entérologie    |
| <sup>1</sup> M. Mamadou            | COUME    | Gériatrie-Gérontologie      |
| <sup>1</sup> M. William            | DIATTA   | Botanique                   |
| <sup>1</sup> M. Chérif Mouhamed M. | DIAL     | Anatomie pathologique       |
| <sup>1</sup> M. Rokhaya NDIAYE     | DIALLO   | Génétique                   |
| <sup>1</sup> Mme Marie Joseph      | DIEME    | Anatomie pathologique       |
| <sup>1</sup> M. Pape Adama         | DIENG    | Chirurgie cardio-vasculaire |
| <sup>1</sup> M. Papa Saloum        | DIOP     | Chirurgie Générale          |
| <sup>8</sup> Mme Pauline           | DIOUSSE  | Dermatologie-Vénérologie    |
| <sup>1</sup> M. Amadou Lamine      | FALL     | Pédiatrie                   |
| <sup>1</sup> Mme Seynabou          | FALL     | Hématologie clinique        |
| <sup>1</sup> M. Abdou Magib        | GAYE     | Anatomie pathologique       |
| <sup>3</sup> M. Philippe           | MANYACKA | Anatomie                    |
| <sup>8</sup> Mme Arame             | MBENGUE  | Physiologie                 |
| <sup>1</sup> M. Mady               | NDIAYE   | Biologie cellulaire         |
| <sup>1</sup> M. Mohamed            | SOUMAH   | Médecine Légale             |
| <sup>1</sup> M. Ibou               | THIAM    | Anatomie pathologique       |

† In Memoriam

<sup>(1)</sup> UCAD : Université Cheikh Anta Diop Dakar

<sup>(2)</sup> UASZ : Université Assane SECK Ziguinchor

<sup>(3)</sup> UGB : Université Gaston Berger Saint-Louis

<sup>(4)</sup> BENIN

<sup>(5)</sup> MALI

<sup>(6)</sup> UADB : Université Amadou Diop Bambey

<sup>(7)</sup> EISMV

<sup>(8)</sup> UT : Université de Thiès

## MAÎTRES DE CONFERENCES TITULAIRES

| <b>PRENOM (S)</b>                 | <b>NOM</b> | <b>SPECIALITES</b>           |
|-----------------------------------|------------|------------------------------|
| <sup>1</sup> M. Serigne Moussa    | BADIANE    | Biophysique                  |
| <sup>2</sup> M. Magatte           | CAMARA     | Chimie                       |
| <sup>2</sup> Mme Mame Kouna DIAW  | DABO       | Anglais                      |
| <sup>1</sup> M. Mouhamed          | DAFFE      | Ortho-Traumatologie          |
| <sup>2</sup> M. Abel              | DIATTA     | Informatique                 |
| <sup>1</sup> Mme Armandine E. R.  | DIATTA     | Médecine du Travail          |
| <sup>1</sup> M. Demba             | DIEDHIOU   | Maladies infectieuses        |
| <sup>1</sup> M. Amadou            | DIOP       | Bactériologie-Virologie      |
| <sup>2</sup> M. Babacar           | DIOP       | Anglais                      |
| <sup>1</sup> M. Jean Pascal Demba | DIOP       | Génétique                    |
| <sup>1</sup> M. Lamine            | DIOP       | Bactériologie-Virologie      |
| <sup>1</sup> M. Doudou            | DIOUF      | Oncologie                    |
| <sup>1</sup> Mme Absa LAM         | FAYE       | Toxicologie                  |
| <sup>1</sup> M. Atoumane          | FAYE       | Médecine Interne             |
| <sup>2</sup> Mme Fatoumata        | HANNE      | Socio-Anthropologie médicale |
| <sup>1</sup> M. Aly Mbara         | KA         | Ophthalmologie               |
| <sup>2</sup> M. Clément           | MANGA      | Mathématiques                |
| <sup>2</sup> M. Mbaye Diagne      | MBAYE      | Chimie                       |
| <sup>6</sup> M. Amadou            | NDIADE     | Histologie-Embryologie       |
| <sup>2</sup> M. Lat Grand         | NDIAYE     | Physique                     |
| <sup>2</sup> M. Moustapha         | NDIAYE     | Informatique                 |
| <sup>2</sup> M. Abdoulaye         | NDIOUCK    | Epistémologie médicale       |
| <sup>1</sup> Mme Sokhna           | SECK       | Psychologie                  |
| <sup>1</sup> M. Doudou            | SOW        | Parasitologie-Mycologie      |
| <sup>1</sup> Mme Awa NDIAYE       | SY         | Pharmacologie                |



|                           |       |             |
|---------------------------|-------|-------------|
| <sup>2</sup> M. Moustapha | THIAM | Physique    |
| <sup>2</sup> M. Modou     | TINE  | Physique    |
| <sup>1</sup> M. Aminata   | TOURE | Toxicologie |

† In Memoriam

<sup>(1)</sup> UCAD : Université Cheikh Anta Diop Dakar

<sup>(2)</sup> UASZ : Université Assane SECK Ziguinchor

<sup>(3)</sup> UGB : Université Gaston Berger Saint-Louis

<sup>(4)</sup> BENIN

<sup>(5)</sup> MALI

<sup>(6)</sup> UADB : Université Amadou Diop Bambey

<sup>(7)</sup> EISMV

<sup>(8)</sup> UT : Université de Thiès

## MAÎTRES DE CONFERENCES ASSIMILES

| <b>PRENOM (S)</b>               | <b>NOM</b> | <b>SPECIALITES</b> |
|---------------------------------|------------|--------------------|
| <sup>1</sup> Mme Fatimata       | BA         | Physiologie        |
| † <sup>1</sup> M. El H Amadou L | BATHILY    | Biophysique        |
| † <sup>1</sup> M. Jean pierre   | DIAGNE     | Ophthalmologie     |
| <sup>3</sup> M. Amadou Cambel   | DIENG      | Management         |
| <sup>1</sup> Mme Awa NDIAYE     | SY         | Pharmacologie      |

### III. ENSEIGNANTS VACATAIRES

| <b>PRENOM (S)</b>   | <b>NOM</b> | <b>SPECIALITES</b> |
|---------------------|------------|--------------------|
| Mme Mame Kouna DIAW | DABO       | Anglais            |
| M. Demba            | DIAGNE     | Secourisme         |
| M. Malick           | FAYE       | Soins infirmiers   |
| M. Karim            | GUARBA     | Anatomie           |
| M. Abdoulaye        | KEITA      | Secourisme         |
| M. Abbé Michel      | MENDY      | Santé publique     |
| † M. Jacques        | SENGHOR    | Anatomie           |

† In Memoriam

<sup>(1)</sup> UCAD : Université Cheikh Anta Diop Dakar

<sup>(2)</sup> UASZ : Université Assane SECK Ziguinchor

<sup>(3)</sup> UGB : Université Gaston Berger Saint-Louis

<sup>(4)</sup> BENIN

<sup>(5)</sup> MALI

<sup>(6)</sup> UADB : Université Amadou Diop Bambey

<sup>(7)</sup> EISMV

<sup>(8)</sup> UT : Université de Thiès

# DÉDICACES

# ***Jn momorium***

***À*** mon père

Si je pouvais écrire une histoire, ce serait la plus belle histoire jamais racontée d'un père gentil, humble, et aimant qui avait un cœur d'or.

Depuis ma tendre enfance, vous êtes mon plus fort repère.

Un être unique et magnifique, le meilleur des pères.

Merci pour ce que vous avez été pour moi.

Cet œuvre est le fruit de vos efforts. Les efforts d'un homme décidé à aller toujours plus loin dans l'honnêteté, la franchise et la croyance.

***À*** mes grands-parents : Saidou amadou ANNE, thierno Mamoudou SALL, Fatimata SALL

***À*** mes Oncles : Mamadou saidou ANNE, Abdoulaye Saidou ANNE, Oumar Saidou ANNE, Oumar Abdoulaye ANNE, Abdourahmane Saidou ANNE, Mamadou Diouwaye SALL, Abdoul Aziz SALL, Ousmane TALLA...

***À*** mon cousin Tidiane Mamadou SALL

***À*** ma tante Maymouna Diouwaye SALL

***Au*** Pr Fallou CISSE

***Au*** Pr Moussa Fafa CISSE

***À*** mon ami Amadou Tidiane SALL

Que le salut soit sur vous, qu'Allah vous accorde sa grâce et a tous ceux qui vont vous suivre.

***Au*** nom d'ALLAH, le Tout Miséricordieux, le Très Miséricordieux. Louange à ALLAH, Seigneur de l'univers. Que la paix et la miséricorde d'ALLAH soit sur le prophète Mohamed. Je remercie ALLAH de m'avoir donné la longévité, la santé et le courage de mener à bien ce travail et pour m'avoir fait voir ce jour si important. Qu'Allah guide davantage mes pas sur le droit chemin.

Allah fait nous la faveur d'accorder une meilleure santé et une guérison à toutes les personnes qui passent entre nos mains, accorde nous un cœur qui supporte l'être humain quel que soit sa condition et sa présentation.

***A*** ma patrie, le Sénégal Chère patrie, tu m'as vu naître et éduquer pour devenir ce que je suis aujourd'hui en me donnant une formation de base et universitaire de haut niveau. Que Dieu me donne la force, le courage et surtout le temps nécessaire pour pouvoir te servir avec loyauté et dévouement.

***A*** mon village natal Guouriky Koliabé

***A*** la commune de Sinthiou Bamambé Banadji

### *Je dédie ce travail*

***A*** ma très chère mère : Aminata SALL

Par ton courage, ta sagesse et ton dévouement, tu nous as entouré d'une attention et d'une affection qui nous ont toujours apporté consolation et réconfort. Mère irréprochable, tu n'as jamais cessé un instant de te soucier de notre avenir par tes multiples conseils et surtout par tes bénédictions. Les mots me manquent aujourd'hui pour exprimer toute ma gratitude pour tous les sacrifices que tu as enduré pour nous élever. Tu as su nous inculquer les valeurs et les règles de la bonne conduite, de la dignité, de la sagesse et du respect de l'être humain. Ce modeste travail est le fruit des sacrifices que tu as consentis pour mon éducation et mon bien-être. Que Dieu le Tout-Puissant t'accorde une bonne santé, une longue vie à nos côtés pendant longtemps.

## ***A* ma très chère grand-mère : Diouwaye thierno hammet baba TALLA**

Sources de ma joie et secrets de ma force, qui m'a inculqué les bonnes valeurs et fait de moi la personne que je suis. Aucune dédicace ne saurait être assez éloquente pour exprimer mon amour, mon respect et ma profonde reconnaissance pour ce que tu as fait et continues de faire pour moi. Merci pour ton amour inestimable, ta confiance et tes sacrifices. Tu as toujours été mon idole, ma fierté, mon exemple de persévérance, du sacrifice, et d'ambition. Aucune parole ne pourrait exprimer ce que tu représentes dans ma vie. En ce jour ta petite fille espère réaliser l'un de tes plus grands rêves, et couronner tes années de sacrifice et d'espoir. Je te dédie ce travail en témoignage de mon profond amour. C'est à toi que je dois cette réussite et je suis fier de te l'offrir. Puisse Dieu, le tout puissant, te préserver et t'accorder santé, longue vie et bonheur.

***A* mes frères et sœurs : Kardiatou ANNE, Diouwaye ANNE, Tidiane ANNE, Abdoulaye ANNE, Leyla ANNE, Thierno hammet ANNE, et Thierno Adama**  
Votre amour, votre respect ne m'ont jamais fait défaut. Vous m'avez donné le goût à la fraternité. Votre soutien moral et matériel m'a beaucoup servi tout au long de mes études. Puisse Dieu le tout puissant nous donner longue vie et une bonne santé. Puisse la sincérité avec laquelle nous nous sommes aidés demeurer inébranlables. Bon courage et bonne continuation à vous tous, ce travail est aussi le vôtre.

## ***A* ma fille chérie : Haby SALL**

Ma fille, mon trésor le plus précieux, le plus beau cadeau de ma vie. Celle dont l'espoir et la splendeur me réjouissent à chaque fois que je la vois me sourire en sa qualité de princesse. Ton existence a fait de mes œuvres une étoile qui brillera pour l'éternité. Merci gogo Kadia d'avoir mis au monde cette princesse. Je n'oublierais jamais ce jour où je suis rentré à la maison en tant que nouvelle bachelier, ma chère tante m'a accueilli à la porte avec cette petite princesse en

guise de cadeau. Qu'Allah te prête une longue vie, pleine de santé et de bonheur.

**À mes demi-frères et sœurs :** Abdourahmane ANNE, Ibrahima ANNE, Mamadou ANNE, Farmata ANNE, Ramata ANNE, Aissata ANNE, Aminata ANNE, Maymouna ANNE. Votre soutien moral et matériel m'a beaucoup servi tout au long de mes études. Qu'Allah vous accorde une longue vie.

**À mes très chers Oncles :** Thierno amadou Tidiane SALL (Kaw) et Thierno Hammet SALL (Kaw Arabe), thierno Abdoul Razak SALL, thierno Abdoul Rahim SALL, thierno Abdoul Karim SALL. Chers oncles, vous nous avez nourris, habillés, éduqués, ... je ne pourrais énumérer tous les bienfaits que vous avez faits et continuer de faire pour ma mère ainsi que ma fratrie. Aujourd'hui, il m'est donné l'occasion de porter la voix de toute une famille pour vous dire merci au fond du cœur.

Votre soutien moral et matériel, ainsi que vos prières n'ont jamais cessé de m'accompagner. Qu'Allah vous garde encore longtemps en bonne santé.

**À mes tantes :** Sokhna Hawo Ly SALL, Athia SALL, Fama SALL, Diouwaye SALL, Ramata Babaye TALLA, Silé SALL, Kardiatou SALL, Hawa DIA, Aminata BA, Oumou DEME. Ce travail est le fruit de vos remarques pertinentes et de vos bénédictions qui n'ont jamais manqué, recevez ici toute ma reconnaissance.

**À mon Frère et ami : Ibrahima Oumar ANNE** aucune dédicace ne pourrait être à la hauteur de l'admiration, du respect et de l'amour que je te porte. Cher frère, trouve ici l'expression de mes sincères remerciements.

**À mon ami : Abdoulaye BA** tu as été un ami un frère un confident et tu continu de l'être merci pour le soutien moral et matériel. Aucune dédicace ne pourrait être à la hauteur de l'admiration, de l'amour et du respect que je te porte.

**À mes cousins et cousines** : Alassane BA, Aissata BA, Tidiane BA, Oumou BA, Rougui ANNE, Farmata SALL, Ramata SOW... Je vous remercie beaucoup de votre attachement et de vos conseils qui m'ont été déterminant dans la réalisation de ce travail. Que l'esprit d'unité qui règne entre nous se maintienne pour toujours. Que le tout puissant vous donne longue vie en bonne santé.

**À mon cousin** Adama WATT (dédé guido), Le privilège m'est donné de vous manifester toute ma reconnaissance. Vous n'avez jamais cessé de m'encourager et de prier pour moi. Vous êtes toujours présent pour m'écouter, me reconforter et me montrer le droit chemin. Vos prières et votre bénédiction m'ont été d'un grand secours pour mener à bien mes études. Vous avez toujours été un exemple pour moi, vous m'avez poussé à me surpasser dans tout ce que j'entreprends, et m'avez transmis cette rage de vaincre et la faim du savoir. Tu avais l'habitude de me dire « tu n'as pas droit à l'échec » oui aujourd'hui nous avons réussi mon cher frère.

**À mes neveux et nièces** Je ne vous remercierai jamais assez de tout l'amour et le respect que vous avez témoigné envers ma personne. Comptez sur mes conseils et mon soutien.

**À mes camarades de promotion** : Bocar BA, Mamadou BALDE, El hadj Macoumba BALDE, Hawa Sylvianne BLAGUE, Abdou BOMOU, Moussa Diallo COLY, Ndeye Gnilane DIENG, kHadidiatou DIALLO, El Hadj Malick DIALLO, Mamadou chérif DIALLO, Mamadou Fallou DIALLO, Mamadou Saliou DIALLO, Aichatou tounkara DIATTA, Nicole Bernadette DIATTA, Famara DIATTA, Astou FAYE, Faty FALL, Mamadou DIOP, Nicarette GNONLONFOUN, Amy GUEYE, Mory GUEYE, Abib GUEYE, Alioune GUEYE, Auréole KODIA, Adama KEBE, Héléne NDOYE, El Bellage KAWTAR, Sidy LEYE, Ndeye Salane MBOUP, Ndeye Yacine MBOW, Mamadou Arame NDIAYE, Maguette Aicha NDIAYE, Mouhamed Almahy NIANG, Khadidiatou NIANG, Mina MENDEZ, Gloria OLODO, Soudjay



Raidati, Siré SONKO, Jean Bernard DIEDHIOU, Fatou SANE, Fanta SANE, Baboucar SANE, Bouly TAMBA, Ousseynou SARR, Espérance WAYA, Abdourahmane GUINDO, Daouda POUYE, Birome SOCE, Bécaye SALL, Ester, Olivia, Diaraye DIABY, Ibrahima SENE, Demba DIOUF, Ndeye THIAM, Moule DIENG, Sana TOURE, Sérigne Masamba , Hassanatou BARRY, Marième DIOP, Cébacien, Lamarana BARRY, El Moctar... Malgré nos différences, notre amour nous a unis. La médecine a fait de nous des frères et sœurs dans le cœur avec pour seule ambition aider et sauver des vies. Venu d'horizons lointaines, nous avons traversé dessert, mer et survoler les ciels pour une seule raison d'être médecin. Ce fut le début d'un combat sans fin ou nous avons appris que nous n'avons pas droit à l'erreur car la vie de l'homme est précieuse. Au bout du tunnel, l'espoir est une lumière, mais la bataille n'est pas finie. Bientôt reposera sur nos épaules le devoir quotidien de rendre le sourire aux lèvres de nos patients, nous y arriverons par la grâce divine avec l'aide de nos chers maîtres et aînés... Merci pour la bonne collaboration.

**À mon groupe de travail « UNI POUR DOOR » :** Mory, Chérif, Baboucar, Demba, Abib, Fallou, Sidy, Siré, Mina. En souvenir des moments agréables passés ensemble, veuillez trouver dans ce travail l'expression de ma tendre affection et mes sentiments les plus respectueux avec mes vœux de succès, de bonheur et de bonne santé.

**À mes très chères amies :** Ramata TALLA, Oumou SALL, Dieynaba DAFF, Maymouna BA, Saratou DEME, Faty Barou, Rouguiyatou SYLLA, Aminata SALL, Mariama Korka, Aissata WATT, Fatimata WONE, Maymouna DAFF, Fatimata NIANG, Aminata KEBE, Sokhna LY, Racky LY, Raidatai SOUDJAY... Les moments passés avec vous ont été les meilleurs de ma vie. Je vous dédie ce travail en guise de reconnaissance.

**À mes Maîtres formateurs** : Pr Alassane DIATTA, Pr Ansoumana DIATTA, Pr Noël MANGA, Pr Boubacar FALL, Pr Kane GUEYE, Pr Assane NDIAYE, Pr Issa WONE, Pr Evelyne DIOME, Pr Yaya KANE, Pr cheikh DIOUF, Dr Simon MANGA, Dr Mohamed BANGOURA, Dr DIATTA, Dr Kalilou DIALLO, Dr Lamine THIAM, Dr BARBOZA, Dr AIDARA, Dr Ngoné COLY, Dr Abdoulaye DIOP, Dr Adama KOUNDOUL, Dr Habibou SARR, Dr Aissé THIOUBOU, Dr Ibrahima DIALLO, Dr Diama SAKHO, Dr Omar SOW, Dr Aboubacry TRAORE, Dr Jule SAGNA, Dr Khady DIOUF, Dr Mamadou Talibé DIALLO, Dr Mory SANGARE, Dr Assane NDOYE, Dr Khadidiatou DIALLO, Dr Clémence, Dr DIASSE, Dr KA, Dr François DIOUF, Dr Elisabeth COLY, Dr VALENTIN, Dr DIONE, Dr Marc, Dr DIASSY, Dr Natacha, Dr Ouly Dior, Dr Baye Ndongue DIOUF, Dr Ousseynou Faye, Dr Ibrahima LY, Dr Adrien MAMY, Dr SYLLA, Dr NIANG, Dr YOUSSEUPHA, Dr DIALLO, Dr KOUKOU, Dr Thierno S.N TALL, Dr Abu bakr Fafa CISSE, Dr Daman DIA, Dr Mamadou Demba NDOUR...et tous ceux que je n'ai pas pu nommer mais qui se reconnaissent ici. Vous avez été plus que des maîtres pour moi, trouvez en ce document le fruit de vos propres efforts.

**Au Dr Khalil TOURE**, modeste, courtois et respectueux ; plus qu'un maître, vous êtes un ami, un grand frère. Vos conseils, votre soutien moral et matériel n'ont jamais cessé de m'accompagner. Trouve ici, cher Maître l'expression de mes remerciements les plus sincères.

**Au Dr Oumar MBAYE** : vous qui m'avez tant aidé tout au long de ce travail, vous avez été un soutien infaillible dans l'élaboration de ce document. Vous resterez un homme soucieux de la réussite de vos jeunes frères. Soyez rassurés de mes sincères reconnaissances.

**À mon équipe de collecte** : Tonton Vieux, Nafy et Nataly, ce travail est aussi le fruit de vos efforts.

**À mes chers aînés et amis :** Dr Mamadou BA, Dr mamadou aw BA, Dr Diariétou SECK, Dr Pape A.K KOITA, Dr Salif DIALLO, Dr Ndiaye DIOP, Dr Boury MBENGUE, Dr Babacar NIANG, Dr Bocar SYLLA, Dr Mohamed KANDE, Dr Lamine KA, Dr Ousmane DIBA, Dr Sékouba SAGNA, Dr Khadidiatou MBALLO, Dr Oumar SOKNA, Dr Amadou Tidiane LY, Dr Modou KASSE, Dr Saidou DIOP, Dr Nafi DIA, Dr Amy CISSE, Dr Aminata CISSE, Dr Aissata BA, Dr DIONOU... vous avez été des compagnons de parcours pour moi, vous n'avez jamais taris de conseils, de soutien, d'affection et de sympathie pour moi. Dans ce travail reflète tout votre effort, je ne vous oublierai jamais.

**À ma Tante Ramata DIALLO, Mon Oncle Oumar SALL et leurs enfants (Alassane, Marième, Ousmane, Dieynaba, Mohamed, Yagouba et Aissata)**

Vous êtes une seconde famille pour moi. Je ne pourrai jamais vous remercier assez, et tous les mots qui existent n'exprimeront pas ma gratitude. Henry Ward Beecher disait « La reconnaissance est la plus belle fleur qui jaillit de l'âme ». C'est de tout mon cœur que je vous remercie.

**À la famille KOITA (mon papa Dr KOITA et ma jumelle RAIDATI)**

Vous êtes une seconde famille pour moi. Je ne pourrai jamais vous remercier assez, et tous les mots qui existent n'exprimeront pas ma gratitude. Henry Ward Beecher disait « La reconnaissance est la plus belle fleur qui jaillit de l'âme ». C'est de tout mon cœur que je vous remercie.

**À mon frère Mory GUEYE.** Ami, confident, binôme, nous avons galéré ensemble et tu as toujours été présent pour moi. Tes conseils, ton soutien matériel et moral n'ont jamais cessé de m'accompagner.

**À mes enseignants de l'élémentaire, collègue et lycée :** Mr SY, Mr AIDARA, Mr BANE, Mr DEME, Mr DIEME, Mr BALL, Mr GUISSSE, et tous ceux qui se reconnaissent ici. Vous êtes plus que des maîtres pour moi.

**À mes amis et frères :** Idy NDIAYE, Amadou DIALLO, Yoro SOW, El hadj AW, Amadou SY, Mamadou DIAW, Kalidou TALL, Arabé SY, Chérif GUEYE, Mounirou TALLA, Mamadou SALL, Abdala SALL, Abou Ly SALL, Ibou SALL, Mame saidou DEME, Cheik Oumar DEME, Th Mamadou DEME, Mamadou thierno SALL, Th Hammet DEH, Th Hammet TALLA, Babba DAFF, Th Ousmane DIALLO, Alpha SY, Chérif SALL, Ousmane BOCOUM, Ousmane SAMB, Mamoudou DOUCOURE, Djiby SOW, Ibrahima NDIAYE, Hamadou Issa NDIAYE, Ibrahima PAM, Amadou PAM, Saidou BA, Aliou BA, Abdoul Aziz GUEYE, Amadou SAKHO, Amadou ATHIE, Thierno Cheick Oumar BASSOUM, Harouna DIOP, Maguette YADE, Amadou sada NDIAYE...

**À mes colocataires de la résidence LAMBAL :** Mme DJIME, Oumou DAFF, Mariame DIALLO, Amina SOW, Faty THIAM, Faty SY, Ramata SANE, Fatima GUISSSE, Asta, koddou, Khady, Gnagna, Idrissa, Oumar TOURE, Moussa, GUAYE, Ablaye, Baba Oumar, Racine, Amadou, Mansour, Bathia, NDONGO,... Merci pour tout le respect que m'avez accordé.

**À mes enfants de la fac :** Yacine TRAORE, Rokhaya KANE, Seynabou, Demba, FALL, Fédou, Mariame DIA, Abdou Aziz, Dawass... merci pour tout le respect que vous m'avez accordé.

**À « galle kiddo » de Banadji :** Ce document est aussi le fruit de vos efforts, vos encouragements et vos prières.

**À gallé kesso :** Thierno hammet SALL et sa famille

**À baba Bassirou DEME et sa famille :** Papa merci pour tout le soutien.

**À Gallé Talbe de hamady ounaré :** Abou TALL, Ablaye TALL, Harouna TALL, Fama DEME, Amy SALL, Dikel BA et leurs enfants merci pour tout.

*À* « **gallé Mbantou** » de **Kanel** : Les moments passés avec vous font partie des meilleurs de ma vie. Je ne saurais assez-vous remercier. Trouver ici l'expression de mes sincères remerciements.

*À* la famille DEME de Hamady Ounare,

*À* la famille LY de Ziguinchor,

*À* la famille thierno Hammet Baba TALLA

*À* la famille NGAM d'Ourossogui

*À* la famille KAME d'Ourossogui

*À* la famille ANNE de Gounass

*À* la famille SALL de Diourbel

*À* la famille WONE de Diourbel

# REMERCIEMENTS

*J'adresse mes remerciements les plus chaleureux*

*À* mon Directeur de thèse, Pr Cheikh DIOUF, je ne vous remercierai jamais assez

*Au* professeur Yaya KANE pour ses précieux conseils, ses encouragements et sa disponibilité à mon égard

*Au* professeur Hamath DIA pour son soutien et ses précieux conseils

*À* tonton Abdourahime TALLA pour son soutien moral et matériel

*À* mon papa Aboubacry AW

*À* mon frère Abdou Salam BA

*À* tout le personnel de l'UFR SS de l'UASZ

*À* tout le personnel du Centre hospitalier régional de Ziguinchor

*À* tout le personnel de l'hôpital de la paix de Ziguinchor

*À* tout le personnel du poste de santé de Sinthiou Bamambé Banadji

*À* tout le personnel du Centre hospitalier régional d'Ourossogui

*À* tout le personnel de l'hôpital régional de Matam

*À* tout le personnel du centre de santé de médina Gounass

*À* tout le personnel du service médical de l'université Assane Seck de Ziguinchor

*À* toutes les promotions de l'UFR SS de l'UASZ

*Aux* associations : AEERMZ, ASEEGC, CIAPBB, CERDK/Zig ...

Je suis reconnaissant envers tout un chacun pour chaque encouragement, pour chaque sourire, pour chaque réconfort, pour cette chaleur humaine que vous me prodiguez. Que Dieu vous récompense tous.

# **À NOS MAÎTRES ET JUGES**



*À notre Maître et Président de jury,*  
*Monsieur Le Professeur Boubacar FALL*

Cher Maître, en présidant ce jury, vous nous faites un grand honneur. Nous avons eu la chance et le privilège de travailler sous votre direction, de profiter de votre enseignement de qualité et de votre sagesse. Vous êtes un homme de science rigoureux et pointilleux. Votre ardeur au travail, votre grande culture et votre très grande compétence méritent admiration. Ces qualités justifient les nombreuses sollicitations dont vous faites l'objet de la part des étudiants. Que ce travail soit pour vous un témoignage de notre profonde gratitude et de notre profonde estime. Qu'Allah vous rétribue votre générosité et vous garde en bonne santé.

*À notre Maître et Juge,*  
*Monsieur Le Professeur Yaya KANE*

Cher Maître, vous nous faites honneur aujourd'hui en acceptant de siéger dans ce jury malgré votre emploi du temps chargé, ceci témoigne encore une fois de l'importance que vous accordez à la formation des médecins, de vos grandes qualités humaines et professionnelles dont nous avons le privilège de bénéficier en ce jour. Permettez-nous cher maître de vous remercier chaleureusement et de vous témoigner notre gratitude, notre respect et notre reconnaissance. Qu'Allah vous rétribue votre générosité et vous garde en bonne santé.

*À notre Maître, Juge et Directeur de thèse,*

*Monsieur Le Professeur Cheikh DIOUF*

Cher Maître, nous vous sommes sincèrement reconnaissants pour la spontanéité avec laquelle vous avez accepté de diriger ce travail. Fier de vous avoir comme directeur, recevez notre gratitude pour votre encadrement sans faille, votre accessibilité, votre dynamisme, votre rigueur scientifique, vos grandes qualités humaines et professionnelles et votre engagement pendant toute la période de rédaction de ce travail, ce qui nous inspirent une grande admiration et un profond respect. Je ne vous remercierai jamais assez pour vos encouragements, vos mails, appels et messages pour nous exhorter au travail. Toujours prêt à recevoir nos travaux pour une correction et à répondre à nos inquiétudes sans délai. J'espère mener d'autres travaux sous votre tutelle. Le souci constant d'un travail bien fait, la patience et la faculté d'écoute sont des vertus que vous incarnez. Votre abnégation associée à vos qualités de maître formateur font de vous un modèle à suivre. Veuillez recevoir cher maître le témoignage de notre profond respect, de notre reconnaissance. Qu'Allah vous rétribue votre bonté, et vous garde longtemps pour faire profiter de votre expérience aux autres générations.

« Par délibération, l'UFR-2S a arrêté que les opinions émises dans les dissertations qui lui sont présentées doivent être considérées comme propres à leurs auteurs et qu'elle n'entend leur donner aucune approbation, ni improbation ».

# LISTE DES ABRÉVIATIONS

|                      |   |   |
|----------------------|---|---|
| <b>AAST</b>          | : | American Association For the Surgery of Trauma                              |
| <b>AERMZ</b>         | : | Amicale des étudiants ressortissants de la région de Matam à Ziguinchor     |
| <b>ALAT</b>          | : | Alanine aminotransférase  |
| <b>ASAT</b>          | : | Aspartate aminotransférase  |
| <b>ASEEGC</b>        | : | Association des élèves et étudiants de Gouriky coliabé                      |
| <b>ASP</b>           | : | Abdomen sans préparation  |
| <b>AVP</b>           | : | Accident de la voie publique  |
| <b>Btts/min</b>      | : | Battements par minute   |
| <b>Ca++</b>          | : | Calcium ionisé  |
| <b>CERDK /Zig</b>    | : | Collectif des étudiants ressortissants du département de Kanel à Ziguinchor |
| <b>CIAPBB</b>        | : | Cellule intellectuelle de l'association pinal et bamtaré de Banadji         |
| <b>Cm</b>            | : | Centimètre  |
| <b>D1</b>            | : | Première portion du duodénum  |
| <b>D11</b>           | : | Onzième vertèbre dorsal   |
| <b>D12</b>           | : | Douzième vertèbre dorsal  |
| <b>D2</b>            | : | Deuxième portion du duodénum  |
| <b>D3</b>            | : | Troisième portion du duodénum   |
| <b>D4</b>            | : | Quatrième portion du duodénum   |
| <b>F</b>             | : | Féminin   |
| <b>IRM</b>           | : | Imagerie par résonance magnétique   |
| <b>IV</b>            | : | Intraveineuse   |
| <b>km/h</b>          | : | Kilomètre par heure   |
| <b>L2</b>            | : | Deuxième vertèbre lombaire  |
| <b>L3</b>            | : | Troisième vertèbre lombaire   |
| <b>M</b>             | : | Masculin  |
| <b>mg/kg</b>         | : | Milligramme par kilogramme  |
| <b>mg/kg/j</b>       | : | Milligramme par kilogramme par jour   |
| <b>MI</b>            | : | Millilitre  |
| <b>NFS</b>           | : | Numération de la formule sanguine   |
| <b>O<sub>2</sub></b> | : | Oxygène   |
| <b>PLP</b>           | : | Ponction lavage du péritoine  |
| <b>PTS</b>           | : | Pediatric Trauma Score  |
| <b>RL</b>            | : | Ringer lactate  |
| <b>SG</b>            | : | Sérum glucosé   |
| <b>SSI</b>           | : | Sérum salé isotonique   |
| <b>TAF</b>           | : | Traumatisme abdominal fermé   |

|             |   |                                     |
|-------------|---|-------------------------------------|
| <b>TCA</b>  | : | Temps de céphaline activé           |
| <b>TCE</b>  | : | Temps de coagulation par l'écarrine |
| <b>TCK</b>  | : | Temps de céphaline kaolin           |
| <b>TDM</b>  | : | Tomodensitométrie                   |
| <b>TP</b>   | : | Taux de prothrombine                |
| <b>UI/L</b> | : | Unité internationale par litre      |
| <b>USA</b>  | : | United states of America            |
| <b>VCI</b>  | : | Veine cave inférieur                |

# LISTE DES FIGURES

|   |    |
|---|----|
| Figure 1 : Coupe schématique d'un embryon de quatre semaines .....                            | 5  |
| Figure 2 : Coupe schématique de la paroi abdominale antéro-latérale .....                     | 7  |
| Figure 3 : Coupe schématique de la paroi abdominale postérieure.....                          | 8  |
| Figure 4 : Coupe schématique du foie et de la vésicule biliaire.....                          | 14 |
| Figure 5 : Coupe schématique de la rate .....   | 15 |
| Figure 6 : Représentation schématique du cadre colique .....                                  | 18 |
| Figure 7 : Représentation schématique des viscères de la cavité abdominale .....              | 21 |
| Figure 8 : Loge rénale bilatérale : coupe transversale niveau l2 .....                        | 22 |
| Figure 9 : Représentation schématique du tronc cœliaque et ses principales ramifications .... | 23 |
| Figure 10 : Distribution des artères mésentériques supérieure et inférieure .....             | 24 |
| Figure 11 : Système porte hépatique .....   | 25 |
| Figure 12 : Cercle vicieux de Moore.....  | 27 |
| Figure 13 : Organigramme de la prise en charge des contusions abdominales.....                | 60 |
| Figure 14 : La situation géographique de la région de Ziguinchor .....                        | 64 |
| Figure 15 : Le centre hospitalier régional de Ziguinchor .....                                | 66 |
| Figure 16 : Répartition des patients selon l'année .....                                      | 69 |
| Figure 17 : Répartition des patients selon les tranche d'âge .....                            | 70 |
| Figure 18 : Répartition des patients selon le sexe .....                                      | 70 |
| Figure 19 : Répartition des patients selon l'origine géographique.....                        | 71 |
| Figure 20 : Répartition des patients selon les circonstances survenue et mécanisme.....       | 72 |
| Figure 21 : Répartition des patients selon les signes fonctionnels .....                      | 74 |
| Figure 22 : Répartition des patients selon l'état général .....                               | 74 |
| Figure 23 : Répartition des patients selon l'état hémodynamique .....                         | 77 |
| Figure 24 : Répartition des patients selon le groupage sanguin Rhésus .....                   | 80 |
| Figure 25 : Coupe scannographique montrant une contusion hépatique .....                      | 90 |
| Figure 26 : Coupe scannographique montrant une fracture splénique stade III.....              | 90 |

# LISTE DES TABLEAUX

|   |    |
|---|----|
| Tableau I : La classification des lésions traumatiques spléniques de l’American Association For the Surgery of Trauma ..... | 29 |
| Tableau II : Classification de Moore .....  | 30 |
| Tableau III : Classification proposée par Schweitzer .....  | 31 |
| Tableau IV : Classification des lésions pancréatiques selon Lucas .....   | 31 |
| Tableau V : Classification des lésions rénales selon l’AAST .....   | 32 |
| Tableau VI : Classification de Shilyansky .....   | 51 |
| Tableau VII : Glasgow Coma Scale .....  | 54 |
| Tableau VIII : Pediatric Trauma Score .....   | 55 |
| Tableau IX : Répartition des patients selon les conditions de transport .....   | 72 |
| Tableau X : Répartition des patients selon le mode d’évacuation .....   | 72 |
| Tableau XI : Répartition des patients selon le délai de consultation.....   | 73 |
| Tableau XII : Répartition des patients selon la conscience.....   | 75 |
| Tableau XIII : Répartition des patients selon l’anémie clinique.....  | 75 |
| Tableau XIV : Répartition des patients selon le pouls .....   | 76 |
| Tableau XV : Répartitions des patients en fonction de la température .....  | 76 |
| Tableau XVI : répartition des patients selon les résultats de l’inspection.....   | 77 |
| Tableau XVII : Répartition des patients selon les résultats de la palpation .....   | 78 |
| Tableau XVIII : Répartition des patients selon les résultats de la percussion .....   | 78 |
| Tableau XIX : Répartition des patients selon le taux d’hémoglobine.....   | 79 |
| Tableau XX : Répartition des patients selon le taux de globules blancs.....   | 79 |
| Tableau XXI : Répartition des patients selon le taux de plaquettes.....   | 80 |
| Tableau XXII : Répartition des patients selon l’imagerie.....   | 81 |
| Tableau XXIII : Répartition des patients selon les résultats de l’échographie .....   | 82 |
| Tableau XXIV : Répartition des patients selon les résultats du scanner.....   | 83 |
| Tableau XXV : Répartition des patients selon les lésions spléniques.....  | 84 |
| Tableau XXVI : Répartition des patients selon les lésions hépatiques .....  | 84 |
| Tableau XXVII : Répartition des patients selon les lésions rénales.....   | 85 |
| Tableau XXVIII : Répartition des patients selon les lésions intestinales .....  | 85 |
| Tableau XXIX : Répartition des patients selon les autres lésions abdominales .....  | 85 |
| Tableau XXXI : Répartition des patients selon les lésions d’organes pleins.....   | 87 |

|   |    |
|---|----|
| Tableau XXXII : Répartition des patients selon les lésions d'organes creux .....                                      | 88 |
| Tableau XXXIII : Répartition des patients selon les lésions pariétales .....  | 88 |
| Tableau XXXIV : Répartitions des patients selon les associations lésionnelles.....                                    | 89 |
| Tableau XXXV : Répartition des patients non opérés selon l'analgésie reçue.....                                       | 91 |
| Tableau XXXVI : Répartition des patients non opérés selon l'antibiothérapie reçue .....                               | 91 |
| Tableau XXXVII : Répartition des patients selon la transfusion.....   | 92 |
| Tableau XXXVIII : Répartition des patients selon le remplissage vasculaire.....                                       | 92 |
| Tableau XXXIX : Répartition des patients selon la surveillance.....   | 92 |
| Tableau XL : Répartition des patients selon le délai de prise de décision .....                                       | 93 |
| Tableau XLI : Répartition des patients selon les gestes réalisés.....   | 94 |
| Tableau XLII : Répartition des patients selon l'analgésie post-opératoire .....                                       | 95 |
| Tableau XLIII : Répartition des patients selon l'antibiothérapie post-opératoire.....                                 | 95 |
| Tableau XLIV : Répartition des patients selon les suites opératoires.....   | 96 |
| Tableau XLV : Répartition des patients selon la durée d'hospitalisation .....   | 96 |
| Tableau XLVI : Répartition des patients selon le pronostic .....  | 97 |
| Tableau XLVII : Variation de l'âge moyen de survenue d'une contusion abdominale en<br>Afrique selon les auteurs ..... | 98 |



# SOMMAIRE

|  |    |
|--|----|
| INTRODUCTION.....  | 1  |
| PREMIÈRE PARTIE : REVUE DE LA LITTÉRATURE.....               | 4  |
| I. EMBRYOLOGIE DE L'ABDOMEN.....                             | 5  |
| II. ANATOMIE DE LA CAVITE ABDOMINALE.....                    | 6  |
| II.1. LE CONTENANT : LA PAROI ABDOMINALE.....                | 6  |
| II.1.1 La paroi antéro-latérale.....                         | 6  |
| II.1.2 La paroi postérieure.....                             | 7  |
| II.1.3 La paroi supérieure.....                              | 8  |
| II.1.4 La paroi inférieure.....                              | 9  |
| II.2. LE CONTENU : LES VISCÈRES ET FASCIAS.....              | 9  |
| II.2.1 La cavité péritonéale.....                            | 9  |
| II.2.2 L'arrière cavité des épiploons.....                   | 10 |
| II.2.3 La cavité rétro péritonéale.....                      | 10 |
| III. VASCULARISATION ET L'INNERVATION DE L'ABDOMEN.....      | 23 |
| III.1. ARTÈRES.....  | 23 |
| III.3. NERFS.....  | 25 |
| III.4. LYMPHATIQUES.....                                     | 25 |
| IV. MÉCANISMES PHYSIOPATHOLOGIQUES.....                      | 26 |
| V. ANATOMIE PATHOLOGIE.....                                  | 28 |
| V.1. LES VISCÈRES PLEINS.....                                | 28 |
| V.2. LES VISCÈRES CREUX.....                                 | 32 |
| V.3. LES LÉSIONS PARIÉTALES.....                             | 33 |
| V.4. LES LÉSIONS DIAPHRAGMATIQUES.....                       | 34 |
| V.5. LES ASSOCIATIONS LÉSIONNELLES.....                      | 34 |
| V.6. LES LÉSIONS VASCULAIRES.....                            | 34 |
| VI. DIAGNOSTIC.....  | 35 |
| VI.1. POSITIF.....   | 35 |
| VI.1.1 Circonstance de découverte.....                       | 35 |
| VI.1.2. Interrogatoire.....                                  | 35 |
| VI.1.3. L'examen physique.....                               | 35 |
| VI.1.4. Les examens paracliniques.....                       | 38 |
| VI.2. DIAGNOSTIC DIFFÉRENTIEL.....                           | 44 |
| VI.3. DIAGNOSTIC LÉSIONNEL.....                              | 45 |
| VI.4. DIAGNOSTIC DE GRAVITE.....                             | 54 |
| VII. TRAITEMENT.....   | 55 |
| VII.1. BUT.....  | 55 |
| VII.2. MOYENS ET MÉTHODES.....                               | 55 |
| VII.3. INDICATIONS.....                                      | 59 |
| VIII. RÉSULTATS ET PRONOSTIC.....                            | 61 |
| VIII.1. ÉVOLUTION.....                                       | 61 |
| VIII.2. PRONOSTIC.....                                       | 62 |
| DEUXIÈME PARTIE : NOTRE ÉTUDE.....                           | 63 |
| I. MÉTHODOLOGIE.....   | 64 |
| I.1. CADRE DE L'ÉTUDE.....                                   | 64 |
| I.1.1. Position géographique de la région de Ziguinchor..... | 64 |
| I.1.2. Le Centre hospitalier régional de Ziguinchor.....     | 65 |
| I.2. TYPE D'ÉTUDE.....                                       | 66 |

|  |     |
|--|-----|
| I.3. PÉRIODE D'ÉTUDE .....               | 66  |
| I.4. POPULATION D'ÉTUDE .....            | 66  |
| I.5. CRITÈRES D'INCLUSION .....          | 67  |
| I.6. CRITÈRES D'EXCLUSION .....          | 67  |
| I.7. PARAMÈTRES ÉTUDIÉS .....            | 67  |
| I.8. COLLECTE DES DONNÉES .....          | 67  |
| I.9. SAISIE ET ANALYSE DES DONNÉES ..... | 68  |
| II. RÉSULTATS .....                      | 69  |
| II.1. ASPECTS ÉPIDÉMIOLOGIQUES .....     | 69  |
| II.1.1. Fréquence.....                   | 69  |
| II.1.2. Âge des patients.....            | 69  |
| II.1.3. Sexe .....                       | 70  |
| II.1.4. Origine géographique .....       | 71  |
| II.1.5. Niveau d'instruction .....       | 71  |
| II.1.6. Circonstance de l'accident.....  | 71  |
| II.1.7. Conditions de transport.....     | 72  |
| II.1.8. Mode d'évacuation .....          | 72  |
| II.1.9. Antécédents et terrain .....     | 73  |
| II.2. ASPECTS CLINIQUES .....            | 73  |
| II.2.1. Délai de consultation .....      | 73  |
| II.2.2. Signes fonctionnels.....         | 73  |
| II.2.3. Signes généraux.....             | 74  |
| II.2.4. État hémodynamique .....         | 77  |
| II.2.5. Signes physiques.....            | 77  |
| II.3. ASPECTS PARACLIQUES .....          | 78  |
| II.3.1. La biologie.....                 | 78  |
| II.3.2. Imagerie .....                   | 81  |
| II.4. ASPECTS DIAGNOSTIQUES .....        | 84  |
| II.4.1. Organes atteints .....           | 84  |
| II.4.2. Lésions associées .....          | 86  |
| II.4.3. Diagnostic retenu .....          | 86  |
| II.5. ASPECTS THÉRAPEUTIQUES .....       | 91  |
| II.5.1. Traitement médical .....         | 91  |
| II.5.2. Traitement chirurgical .....     | 91  |
| II.6. ASPECTS ÉVOLUTIFS .....            | 96  |
| II.6.1. Durée d'hospitalisation.....     | 96  |
| II.6.2. Évolution .....                  | 97  |
| II.6.2.1. À court terme .....            | 97  |
| II.6.2.2. À moyen et long termes.....    | 97  |
| II.6.2.3. Pronostic .....                | 97  |
| III. DISCUSSION .....                    | 98  |
| III.1. ASPECTS ÉPIDÉMIOLOGIQUES.....     | 98  |
| III.2. ASPECTS CLINIQUES.....            | 100 |
| III.2.1. Délai de consultation .....     | 100 |
| III.2.2. Signes fonctionnels .....       | 100 |
| III.2.3. Signes généraux.....            | 101 |
| III.2.4. Signes physiques .....          | 101 |
| III.3. ASPECTS PARACLIQUES .....         | 103 |
| III.3.1. La biologie.....                | 103 |
| III.3.2. L'imagerie .....                | 103 |

|  |     |
|--|-----|
| III.4. ASPECTS DIAGNOSTICS .....       | 105 |
| III.4.1. Organes atteints .....        | 105 |
| III.4.2. Lésions associées.....        | 107 |
| III.5. ASPECTS THÉRAPEUTIQUES .....    | 107 |
| III.6. ASPECTS ÉVOLUTIFS .....         | 108 |
| III.6.1. Morbidité.....                | 108 |
| III.6.2. Durée d'hospitalisation ..... | 109 |
| III.6.3. La mortalité .....            | 109 |
| III.6.4. Pronostic.....                | 109 |
| CONCLUSION ET RECOMMANDATIONS .....    | 110 |
| CONCLUSION .....                       | 111 |
| RÉFÉRENCES BIBLIOGRAPHIQUES .....      | 112 |
| ANNEXES .....                          | 112 |

# **INTRODUCTION**

Les contusions abdominales ou « traumatismes abdominaux fermés (TAF) » chez l'enfant se définissent par l'ensemble des lésions produites au niveau de l'abdomen, de son contenu ou de ses parois, par un traumatisme ayant respecté la continuité pariétale [15]. L'OMS a défini l'enfant comme tout individu âgé de zéro à dix-sept ans. Elle peut survenir de façon isolée ou entrer dans le cadre d'un polytraumatisme [11].

Les particularités anatomiques de l'enfant expliquent la spécificité des lésions observées. La plasticité de la ceinture pelvienne chez l'enfant pré pubère est à l'origine de la rareté des fractures du bassin (importance du volume de l'abdomen comparé à celui du thorax), une faible adiposité et une musculature abdominale peu développée constituent la cause d'une faible absorption d'énergie avec un impact direct sur les organes pleins [82].

Les traumatismes abdominaux de l'enfant représentent un motif fréquent de consultation aux urgences pédiatriques [82]. Ils représentent 15 à 20 % des lésions observées en traumatologie et peuvent être à l'origine de lésions d'organes susceptibles de mettre en jeu le pronostic vital [49].

Le blessé atteint d'un traumatisme de l'abdomen, que celui-ci soit ouvert ou fermé, est exposé à trois risques qui mettent en jeu son pronostic vital (l'hémorragie, la péritonite et le syndrome du compartiment abdominal) d'où la nécessité d'un examen clinique minutieux et d'une appréciation de l'état hémodynamique du blessé dès la prise en charge [7].

Les traumatismes abdominaux posent un réel problème de prise en charge. Cliniquement leur diagnostic précoce et rapide est indispensable mais parfois difficile, car les lésions potentiellement graves voire mortelles peuvent être asymptomatiques lors de l'évaluation clinique initiale du traumatisé [1]. Leur prise en charge nécessite une collaboration étroite entre chirurgien, réanimateurs et radiologues. La tomodensitométrie abdominale a apporté une nouvelle dimension dans l'exploration de ces malades et le traitement a bénéficié ces dernières années de l'avènement du traitement non opératoire [76]. Aucune

étude n'avait été réalisée au service de chirurgie de l'hôpital régional de Ziguinchor portant sur les traumatismes abdominaux fermés, ce qui a été notre source de motivation.

Le but de notre travail est d'étudier les aspects épidémiologiques, diagnostiques, étiologiques, thérapeutiques et évolutifs des contusions abdominales chez l'enfant au centre hospitalier régional de Ziguinchor.

Pour atteindre ce but nous, allons débiter par un premier chapitre de rappels sur l'embryologie, l'anatomie de l'abdomen, la physiopathologie, l'anatomie pathologie, la symptomatologie clinique et paraclinique, les principes de la prise en charge ainsi que les modalités évolutives des contusions abdominales chez l'enfant.

Puis dans une deuxième partie nous rapporterons les différents résultats de notre travail qui seront discutés dans le troisième chapitre.

Nous terminerons par la conclusion et les recommandations pour une optimisation de la prise en charge des contusions abdominales chez l'enfant dans la région de Ziguinchor.

# **PREMIÈRE PARTIE : REVUE DE LA LITTÉRATURE**

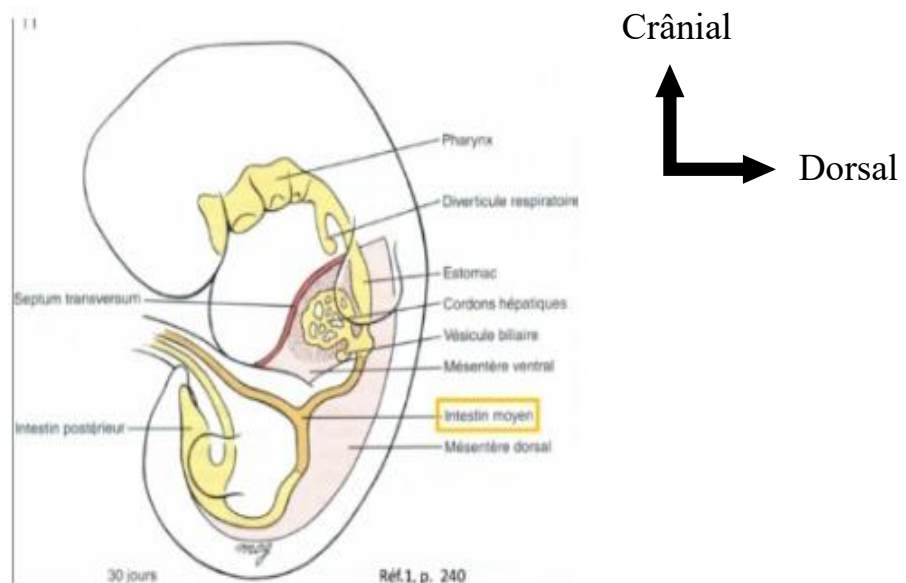
## I. EMBRYOLOGIE DE L'ABDOMEN [30, 34, 60, 85,86]

La cavité abdominale dérive de l'endoderme à partir de l'intestin primitif. Pendant la quatrième semaine du développement intra utérin ; la plicature longitudinale et transversale liée à la croissance rapide de l'extrémité céphalique du tube neurale et de la cavité amniotique, va entraîner (figure 1) :

- une incorporation de l'endoderme dans l'embryon ;
- une structure tubulaire et formation l'intestin primitif.

L'intestin primitif se compose de trois parties que l'on distingue comme suit :

- **l'intestin primitif antérieur**, dans sa partie céphalique, appelée intestin pharyngien, tapisse la lumière de la région branchiale. Dans sa partie caudale, il est à l'origine de l'œsophage, de l'estomac, d'une partie du duodénum, du foie, des voies biliaires et du pancréas ;
- **l'intestin primitif moyen** est à l'origine de la partie terminale du duodénum, du jéjunum, de l'iléon, du cecum, de l'appendice et d'une grande partie du côlon (segment ascendant et 2/3 du côlon transverse) ;
- **l'intestin primitif postérieur** est à l'origine du reste du côlon (1/3 distal du côlon transverse, du côlon descendant, côlon sigmoïde), du rectum et du canal anal par division de la région du cloaque ;



**Figure 1 : Coupe schématique d'un embryon de quatre semaines [100]**



## **II. ANATOMIE DE LA CAVITE ABDOMINALE [11,15,27–29,31,32,33,46,52,54,75,84,90]**

### **II.1. LE CONTENANT : LA PAROI ABDOMINALE**

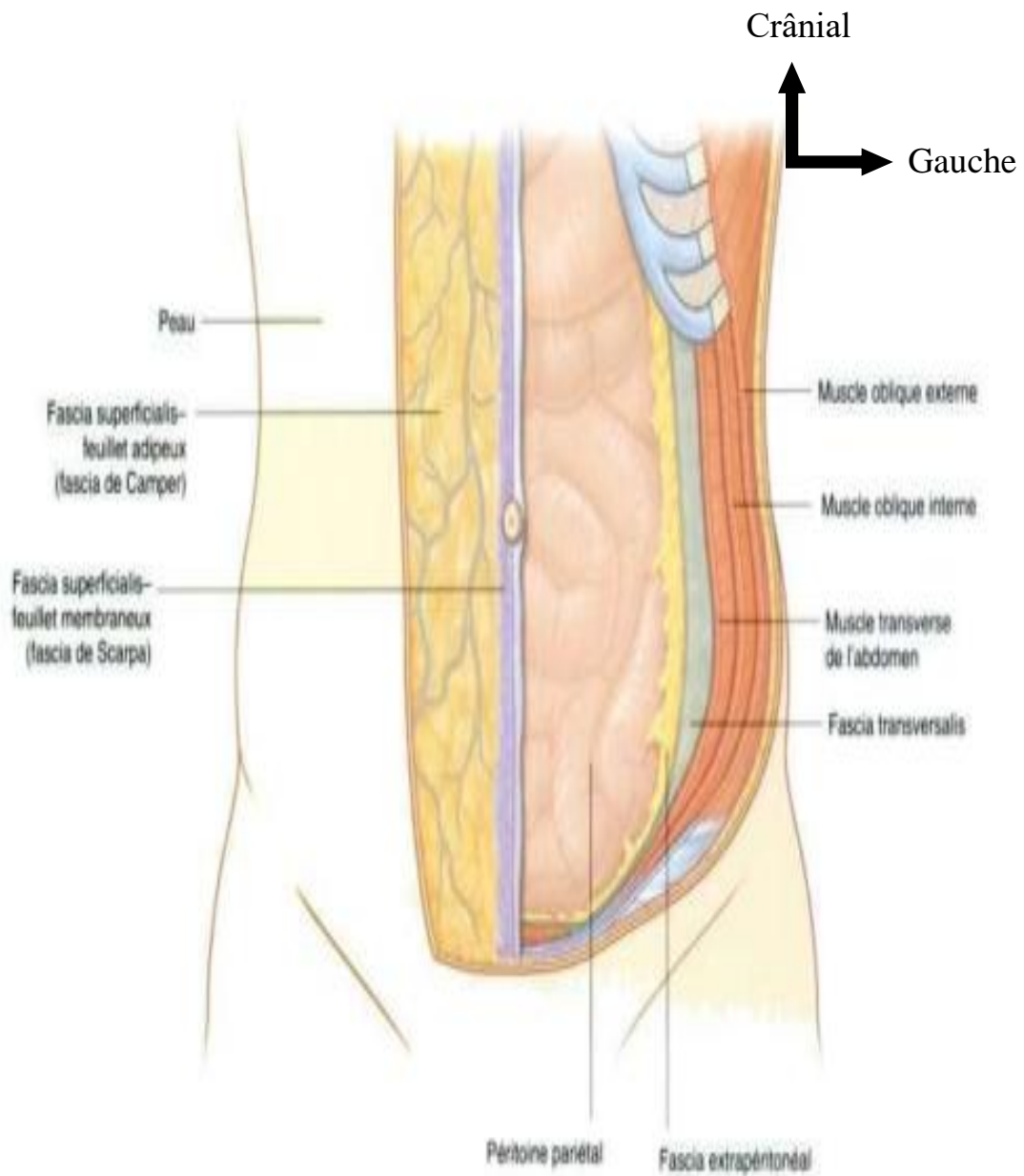
Pour les besoins de la description et bien qu'il s'agisse d'une paroi continue, la paroi abdominale est subdivisée en une paroi antérieure, deux parois latérales (droite et gauche), une paroi postérieure, une paroi supérieure et une paroi inférieure. Le terme paroi abdominale antéro-latérale est souvent utilisé ; certaines structures comme les muscles et les nerfs cutanés occupent à la fois la paroi antérieure et la paroi latérale.

#### **II.1.1 La paroi antéro-latérale**

La paroi antéro-latérale de l'abdomen est limitée, en haut, par les cartilages de la 7<sup>ème</sup> à la 10<sup>ème</sup> cote ainsi que par le processus xiphoïde du sternum, et en bas, par les ligaments inguinaux et les bords supérieurs des structures antéro-latérales de la ceinture pelvienne.

De la surface vers la profondeur, la paroi abdominale antéro-latérale comprend successivement la peau et le tissu cellulaire sous cutané, principalement constitué de graisse, les muscles et leurs aponévroses, le fascia, la graisse extra-péritonéale et le péritoine pariétal (figure 2). La peau est lâchement unie au tissu sous-cutané, excepté au niveau de l'ombilic où elle lui adhère fermement. Trois couches musculo-tendineuses forment la majeure partie de la paroi antéro-latérale ; leurs fibres sont orientées dans des directions différentes.

Cette paroi comprend cinq muscles pairs et bilatéraux : trois muscles plats (oblique externe, oblique interne et le transverse de l'abdomen), deux muscles verticaux (le droit et le pyramidal).

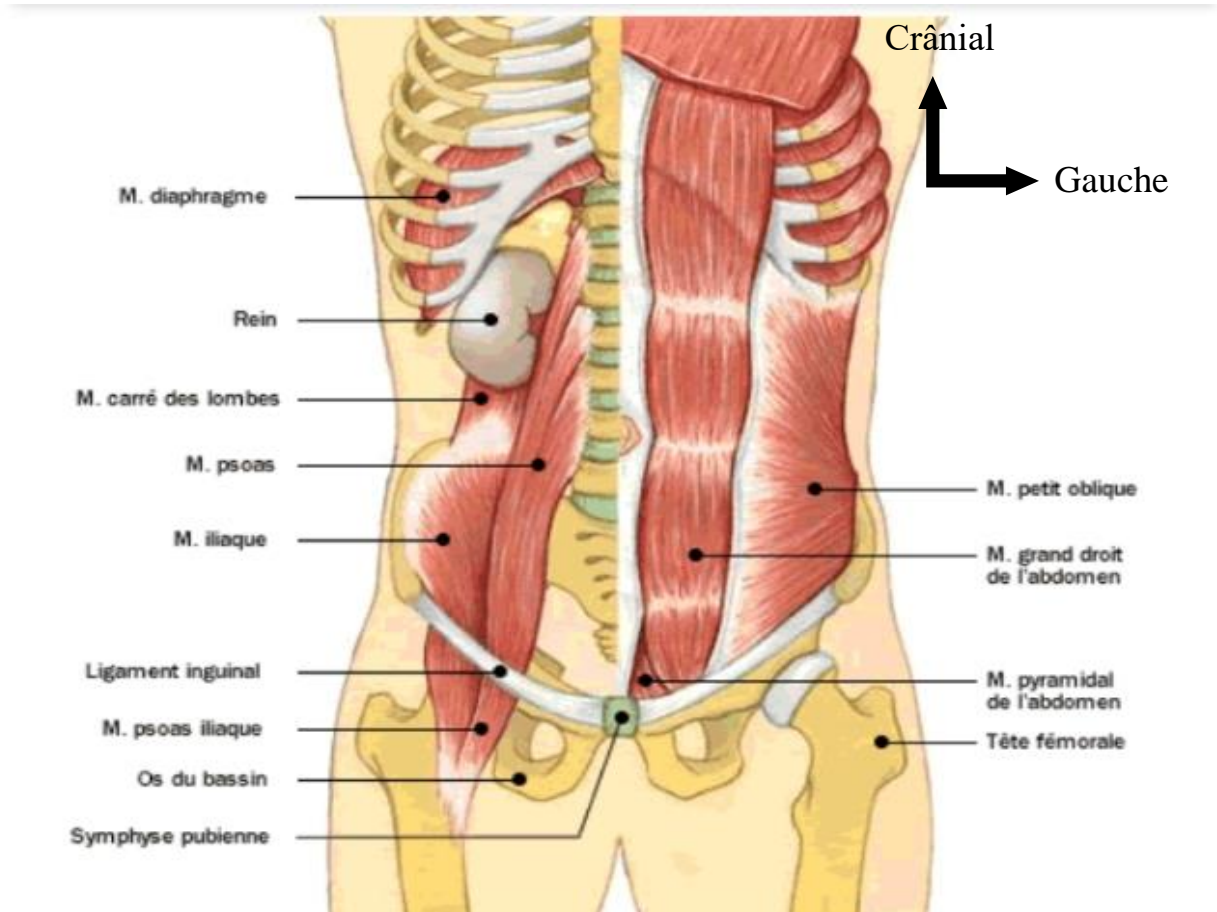


**Figure 2 : Coupe schématique de la paroi abdominale antéro-latérale [63]**

### **II.1.2 La paroi postérieure**

Elle est constituée par la colonne dorsolombaire. Elle fait saillie dans la cavité abdominale, réalisant ainsi un billot solide. Au cours d'un choc direct, les viscères intra abdominaux vont s'écraser sur ce mur rigide. De chaque côté, les muscles psoas et carrés des lombes recouvrent les apophyses transverses et émoussent latéralement la saillie vertébrale (figure 3). Ceci permet de contenir (éviter) certaines lésions viscérales. La paroi postérieure de l'abdomen, ostéo-

musculaire, répond essentiellement à l'appareil urinaire, aux gros vaisseaux abdominaux et aux plexus nerveux abdominaux.



**Figure 3 : Coupe schématique de la paroi abdominale postérieure [64]**

### II.1.3 La paroi supérieure

La paroi supérieure correspond à la cloison musculoaponévrotique des deux coupes diaphragmatiques, qui séparent la cavité abdominale de la cavité thoracique et qui en cas de rupture entraîne une ascension des viscères abdominaux en intra thoracique. Latéralement, on retrouve la partie inférieure de la cage thoracique.

Au cours d'une hyper pression abdominale, les coupes diaphragmatiques peuvent se rompre et entraîner une hernie diaphragmatique révélée tardivement. En effet, le diaphragme à une structure particulière, expliquant ainsi le comportement face aux traumatismes fermés de l'abdomen. Sa portion

aponévrotique est résistante alors que les insertions musculaires sur le gril costal et le rachis ont tendance à se désunir, à s'écarter, et réalisant une brèche.

#### **II.1.4 La paroi inférieure**

Elle est la plus résistante ; la ceinture pelvienne forme un bloc efficace de protection. Il existe en son centre une zone fragile constituée par les muscles du périnée. Ce bloc pelvien est tellement rigide, que sa déformation aboutit à des fractures entraînant une lésion des organes en regard (bloc – urogénital et rectal).

### **II.2. LE CONTENU : LES VISCÈRES ET FASCIAS**

#### **II.2.1 La cavité péritonéale**

Elle comprend l'espace sus mésocolique et l'espace sous mésocolique

##### ➤ **L'espace sus mésocolique comprend deux loges**

- La loge sous-phrénique droite est l'espace situé entre le diaphragme et la face supérieure du mésocôlon transverse. Elle peut être subdivisée en loge sus hépatique et en loge sous hépatique. Le ligament falciforme du foie le divise la loge sus hépatique en deux régions droite et gauche, tandis que le ligament coronaire droit du foie le ferme en arrière et le sépare de la loge sous hépatique postérieure ou poche de Morrison. La loge sous hépatique est comprise entre la face inférieure du foie et la face supérieure du méso côlon transverse. Elle se prolonge en arrière jusqu'au ligament coronaire droit du foie formant le récessus ou poche de Morrison. Elle s'ouvre à droite dans la gouttière pariéto-colique droite et à gauche elle communique avec l'arrière cavité des épiploons en arrière et la loge sous phrénique gauche en avant.
- La loge sous phrénique gauche (loge gastro-splénique) : est située sous l'hémi coupole diaphragmatique gauche et renferme l'estomac en avant et la rate en arrière et à gauche. Le ligament suspenseur de la rate (ligament phrénico-colique gauche) forme une barrière entre la loge splénique et la gouttière pariéto-colique gauche.

### ➤ **L'espace sous mésocolique**

Il est limité en haut par la racine du méso côlon transverse et est divisé en diagonale par la racine du mésentère étendue de l'angle duodénojejunal à la jonction iléo-caecale. Le mésentère sépare ainsi la partie centrale de l'abdomen en deux loges mésentérico-coliques droite et gauche. Les segments ascendants et descendants du côlon vont à leur tour individualiser les gouttières pariéto-coliques droite et gauche dans chacune des loges précédentes. La région sous méso colique comporte quatre loges bien délimitées, communiquant plus ou moins largement entre elles (l'espace mésentérico-colique droit, l'espace mésentérico colique gauche, la gouttière (ou espace) pariéto-colique droite et la gouttière (ou espace) pariéto-colique gauche).

#### **II.2.2 L'arrière cavité des épiploons**

C'est un vaste diverticule postérieur de la cavité péritonéale sus méso colique, qui est une poche virtuelle insinuée entre la face postérieure de l'estomac et les organes pariétaux postérieurs. Elle est presque entièrement isolée de la cavité péritonéale avec laquelle elle communique par un orifice de petite taille : le Hiatus de Winslow (situé derrière le pédicule hépatique).

#### **II.2.3 La cavité rétro péritonéale**

Le rétro péritoine s'étend du diaphragme au coccyx. Il est limité :

- en avant par le péritoine doublé par le fascia propria ;
- en arrière par les plans pariétaux doublés profondément par le fascia pariétalis (correspondant au niveau de la paroi antérolatérale de l'abdomen au fascia transversalis.

La présence de ces fascias limitant les structures rétro péritonéales permet de diviser l'espace rétro péritonéal en trois compartiments d'avant en arrière.

### ➤ **L'espace para rénal antérieur**

Il est limité par le péritoine pariétal postérieur en avant et le fascia péri rénal antérieur en arrière, latéralement il est limité par le fascia latéro-cônal. Il contient

des portions extra-péritonéales accolées du tube digestif (côlon ascendant, côlon descendant, duodénum) et le pancréas.

➤ **L'espace péri rénal**

Il contient les reins, les surrénales, les vaisseaux rénaux et surrénaliens, les uretères lombaires et le tissu cellulo-graisseux péri rénal. Le fascia péri rénal donne une cloison fibreuse séparant la loge rénale et la loge surrénalienne.

➤ **L'espace para rénal postérieur**

Il est limité en avant par le fascia péri rénal postérieur et latéro-cônal, en arrière par le fascia transversalis. Il ne contient aucun viscère, uniquement de la graisse, des structures lymphatiques et vasculo-nerveuses. Latéralement, il communique avec la graisse sous-péritonéale de la paroi abdominale.

➤ **Le foie**

C'est une volumineuse glande annexe du tube digestif (en fait la plus volumineuse glande de l'organisme), et qui est responsable de la sécrétion de la bile. Elle est également responsable de nombreuses autres fonctions. C'est un organe thoraco-abdominal qui occupe la loge sous-phénique droit (sous la moitié droite du diaphragme) et une partie de la loge sous-phrénique gauche.

C'est un organe de consistance tendre, moulé sur les structures anatomiques voisines. Il a grossièrement la forme d'un segment ovoïde, à grand axe transversal. Son extrémité droite est très volumineuse et arrondie, et son extrémité gauche est effilée (Figure 4).

Il présente à décrire une face diaphragmatique en haut, et une face viscérale en bas. Ces faces sont séparées par 2 bords : un bord antéro-inférieur et un bord postéro-supérieur.

La face diaphragmatique ; elle est en contact avec le diaphragme et donne insertion au ligament falciforme du foie. Cette face présente également plusieurs sillons : un sillon vertical gauche qui répond au ligament veineux, et un sillon vertical droit qui répond à la veine cave inférieure.

La face viscérale ; elle est orientée en bas, en arrière et à gauche. Elle présente 2 sillons antéro-postérieurs réunis eux-mêmes par un sillon transversal : le hile du foie. Le sillon antéro-postérieur gauche répond au ligament rond du foie et au ligament veineux. Le sillon antéro-postérieur droit est très large et répond à la vésicule biliaire. Le hile du foie constitue le sillon transversal qui réunit les 2 sillons antéro-postérieurs, il donne insertion au pédicule hépatique.

Les bords sont situés à l'union des faces diaphragmatique et viscérale, ils sont donc antéro-inférieur et postéro-supérieur. Le bord antéro-inférieur est mince et tranchant, il peut être perçu lors de la palpation abdominale d'un foie hypertrophié. Il possède 2 encoches.

Le foie pèse en moyenne 1 400 à 1 500 g chez le cadavre, et 2 200 à 2 400 chez le sujet vivant. Il mesure 28 cm dans le sens transversal, 16 cm dans le sens antéro-postérieur, et 8 cm d'épaisseur maximale lobe droit).

#### ➤ **La vésicule biliaire**

C'est un viscère abdominal qui constitue un réservoir recevant la bile dans l'intervalle des périodes digestives. La vésicule biliaire constitue avec le canal cystique la voie biliaire accessoire. Elle est située dans une dépression à la face inférieure du foie (face viscérale du foie) (Figure4). La vésicule biliaire est piriforme, à grosse extrémité postérieure. On lui décrit 3 portions : Le fond (antérolatéral), le corps (cylindrique) et le col (conique et étroit).

#### ➤ **La rate**

La rate est située dans la loge sous-phrénique gauche. Elle est tout entière logée sous le rebord costal gauche. Elle se projette sur la paroi thoracique postérieure suivant une surface ovalaire dont l'axe répond à la 10ème côte, qui s'étend en haut jusqu'à la 8ème côte, en bas à la 11ème côte, en arrière jusqu'à 2 cm de la colonne vertébrale, en avant jusqu'à la ligne axillaire moyenne. Elle siège en arrière de l'estomac, au-dessous et en dedans du diaphragme, au-dessus du rein gauche, de l'angle colique gauche et du ligament phrénico-colique gauche. En cas d'hypertrophie, la rate habite vraiment la cavité abdominale. Normalement,

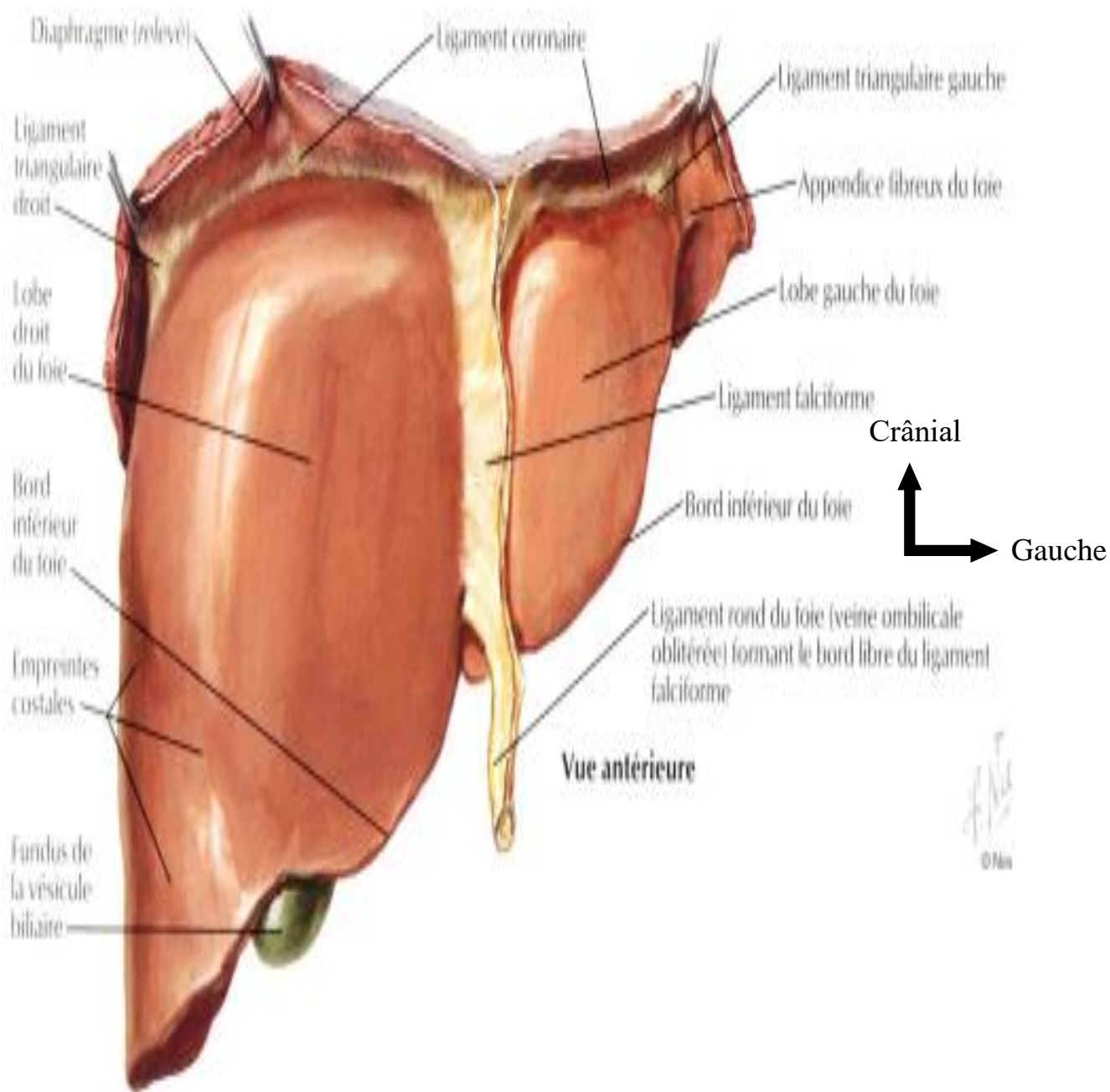
il n'existe qu'une rate mais dans le voisinage de la rate normale, de petites rates surnuméraires en nombre variable peuvent être trouvées. La rate est tétraèdre, irrégulière à trois faces, allongée, inclinée en bas, en avant, et en dedans, suivant une inclinaison à peu près semblable à celle de la côte correspondante (dixième côte).

Pour une rate exsangue, elle pèse en moyenne 200g. Elle a la grosseur du poing. Ses dimensions sont : 12 cm de long, 8 cm de large, et 4 cm d'épaisseur. Elle est de couleur lie de vin (rouge foncée), extrêmement friable, bien enveloppée d'une capsule propre, confondue avec le péritoine viscéral.

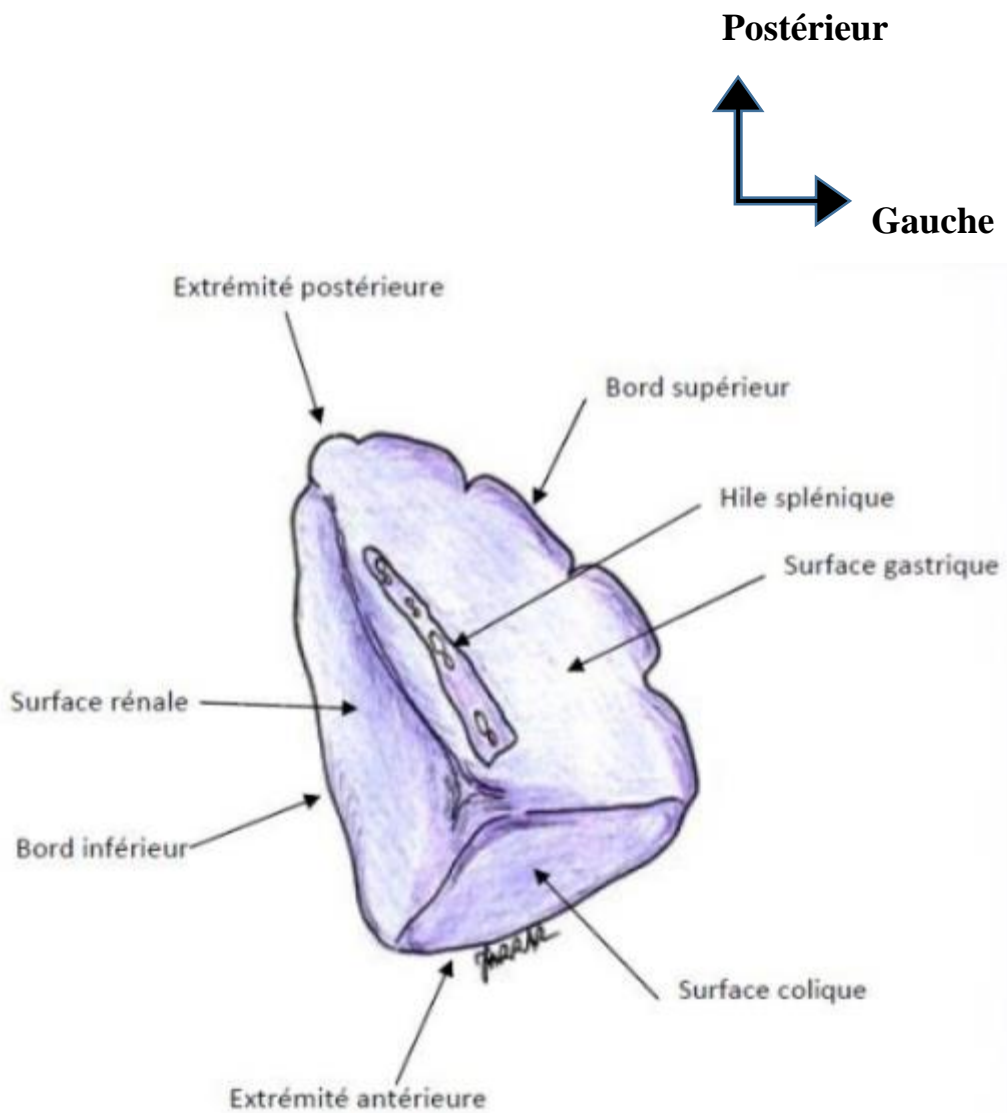
La rate présente (Figure 5) :

- trois faces (postéro-externe ou diaphragmatiques, inféro-interne ou rénales, antéro-interne ou gastriques) ;
- une base ou face colique ;
- trois bords qui séparent les faces les unes des autres, le bord interne est mousse, le bord postérieur se loge dans l'angle du rein gauche avec la paroi, le bord antérieur présente des encoches crénelées par trois scissures ;
- un sommet arrondi, s'accolant quelquefois et fortement avec le diaphragme ;
- un hile qui est une excavation linéaire par laquelle pénètrent les vaisseaux spléniques. Le hile est en pleine face gastrique.





**Figure 4 : Coupe schématique du foie et de la vésicule biliaire [97]**



**Figure 5 : Coupe schématisique de la rate [83]**

### ➤ **L'estomac**

L'estomac est le segment dilaté du tube digestif intercalé entre l'œsophage et le duodénum. Il joue un double rôle de réservoir et de lieu de digestion.

Organe thoracoabdominal situé presque entièrement à gauche de la ligne médiane.

- Ses 2/3 supérieurs sont dans l'hypochondre G ;
- son 1/3 inférieur est dans l'épigastre. La forme de l'estomac est variable. Debout, il a la forme d'un « J » majuscule. Classiquement, on lui décrit 2 portions :
- une portion supérieure verticale (la plus grande) comportant le fundus (pôle supérieur de l'organe ou grosse tubérosité gastrique correspondant à la poche à air radiologique) en haut et le corps en bas ;
- une portion inférieure ou partie pylorique, horizontale, comportant l'antrum pylorique, point déclive de l'estomac et le canal pylorique.

Anatomiquement, on décrit :

- une face antérieure et une face postérieure plus ou moins convexes ;
- la petite courbure constituant le bord droit, longue de 15 cm, concave avec 2 segments séparés par un angle aigu (le segment vertical correspond au corps et le segment horizontal, à l'antrum) ;
- la grande courbure convexe longue de 40 cm divisée en 3 segments (le segment supérieur correspond au fundus et fait un angle aigu avec le bord gauche de l'œsophage (incisure cardiaque), le segment moyen correspond au corps et le segment inférieur à l'antrum) ;
- un orifice supérieur ou cardia faisant communiquer œsophage abdominal et estomac ;
- un orifice inférieur ou pylore faisant communiquer estomac et duodénum.

### ➤ **Le cadre colique**

Le côlon correspond à la partie du tube digestif située entre l'intestin grêle et le rectum. Il forme avec le caecum le gros intestin. C'est une partie du système digestif qui mesure en moyenne 1,5 mètre. Il est situé après l'intestin grêle, fait suite au caecum et se prolonge par le rectum. Il est subdivisé en 5 parties, le caecum, le côlon ascendant ou côlon droit, le côlon transverse, le côlon descendant ou côlon gauche, puis le côlon sigmoïde (Figure 6).

### ✓ **Caecum**

Il correspond au segment initial du colon faisant suite à l'iléon. Il est situé dans la fosse iliaque droite et mesure 6 à 8cm de largeur. Il est formé de 4 tuniques (la séreuse, la musculieuse, la sous-muqueuse et la muqueuse).

### ✓ **Côlon ascendant**

Il s'étend du cœcum à l'angle colique droit. Situé dans la fosse lombaire, il monte verticalement en devenant de plus profond. Il mesure 10- 15 cm pour un diamètre de 6 cm. Il est recouvert du péritoine sauf au niveau de sa face postérieure qui est fixée à la paroi abdominale postérieure par le mésocôlon ascendant.

### ✓ **Côlon transverse**

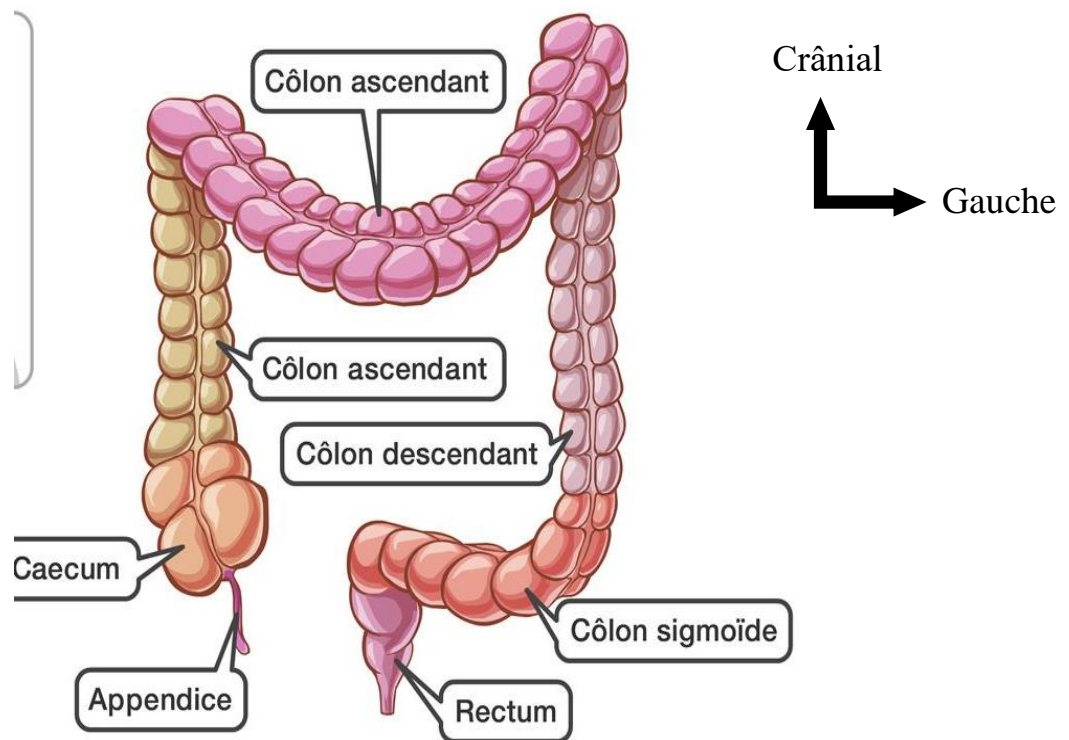
Le côlon transverse est compris entre les 2 angles coliques droit et gauche comporte 2 segments. Le côlon transverse décrit une anse qui longe la grande courbure de l'estomac avec une double concavité, antérieure et supérieure. Le côlon transverse est mobile. Il est entouré de péritoine et maintenu par le mésocôlon transverse. Ce dernier est une double lame péritonéale qui présente un bord antérieur qui confond avec le côlon transverse et un bord postérieur adhérent ou racine du mésocôlon transverse. Les 3 bandelettes apparaissent antérieure, postéro-supérieure et postéro-inférieure.

### ✓ **Côlon descendant**

Il s'étend de l'angle colique gauche au côlon sigmoïde, cheminant dans les fosses lombaire et iliaque gauche. Il mesure 25 cm de long pour 4 cm de diamètre. Sa face postérieure non péritonisée est fixée à la paroi abdominale postérieure.

### ✓ **Côlon sigmoïde**

Aussi appelé côlon pelvien, le côlon sigmoïde est la partie du côlon située entre la fosse iliaque gauche de l'abdomen et le petit bassin.



**Figure 6 : Représentation schématique du cadre colique [96]**

### ➤ **Intestin grêle**

L'intestin grêle est le segment proximal de l'intestin. Il fait suite à l'estomac et s'abouche dans le coecum. Il est de petit calibre et comprend trois parties : le duodénum, le jéjunum et l'iléum.

#### ✓ **Le duodénum**

Le duodénum représente la portion initiale et fixe de l'intestin grêle. Il fait suite à l'estomac au niveau du pylore et se continue par le jéjunum au niveau de l'angle duodéno-jéjunal.

Il est profondément situé contre la paroi postérieure de l'abdomen, il se projette en arrière entre les vertèbres lombaires L1 et L4, et en avant au-dessus de l'ombilic. Sa forme est variable et dessine un anneau incomplet, ouvert en haut et à gauche, le plus souvent en forme de C.

Il comprend quatre parties, supérieure (appelée D1), descendante (appelée D2), horizontale (appelée D3) et ascendante (appelée D4). Celles-ci délimitent les angles duodénaux supérieurs, inférieur droit et inférieur gauche.

### ✓ **Le jéjunum et l'iléum**

Le jéjunum et l'iléum constituent la deuxième partie (mobile) de l'intestin grêle.

Ils constituent une même unité fonctionnelle et anatomique. Les anses grêles ont l'aspect d'un tube cylindrique, décrivant une série de flexuosités, depuis l'angle duodéno-jéjunal jusqu'à l'angle iléo-caecal. La dernière anse est très oblique en haut et à droite.

### ✓ **Le pancréas**

Le pancréas est une glande mixte, exocrine et endocrine, produisant le suc pancréatique qu'elle déverse dans le duodénum, participant à la digestion et régissant par sa sécrétion endocrine (Insuline et Glucagon) le métabolisme des sucres (Diabète). C'est une glande irrégulière de consistance ferme et grenue mais friable, de coloration rosée. Il s'allonge transversalement au-devant du rachis selon une direction oblique en cranial et en latéral gauche. On lui distingue quatre portions : la tête, le col, le corps et la queue.

### ✓ **Les reins**

Le rein est un organe pair, occupe les fosses lombaires droite et gauche, contenu dans une loge fibreuse formée par le dédoublement des deux fascias pré et rétro rénal : la loge rénale (Figure 8).

Les reins sont situés dans l'espace rétro-péritonéal, de chaque côté de la colonne vertébrale sur une hauteur de 4 vertèbres, contre la paroi abdominale postérieure.

Le rein droit est situé entre le disque intervertébral D11-D12 en haut et la partie moyenne de la L3 en bas, à 4 cm environ de la crête iliaque.

Le rein gauche est situé entre la partie moyenne de D11 et le disque intervertébral L2-L3 en bas, à 5 cm environ de la crête iliaque.

Le rein est rouge brun, ferme, aplati d'avant en arrière, entouré d'une capsule lisse et résistante. Classiquement en forme d'un haricot avec :

- 12 cm en hauteur ;
- 6 cm en largeur ;
- 3 cm en épaisseur.

Chaque rein pèse environ 130 à 150 grammes, varie avec la corpulence, l'âge et le sexe.

Le rein présente :

- une face antéro-latérale et postéro-médiale convexes ;
- un bord externe convexe et un bord interne concave présentant à sa partie moyenne une échancrure qui correspond au hile rénal ;
- un pôle supérieur et un pôle inférieur. Le rein est entouré par une capsule fibreuse, qui est séparée du fascia péri-rénal par la graisse péri-rénale, l'ensemble est entouré d'un espace cellulo-graisseux formé par la graisse para rénale. Tous ces éléments constituent un moyen de protection du rein contre les agressions traumatiques.

#### ✓ **Les surrénales**

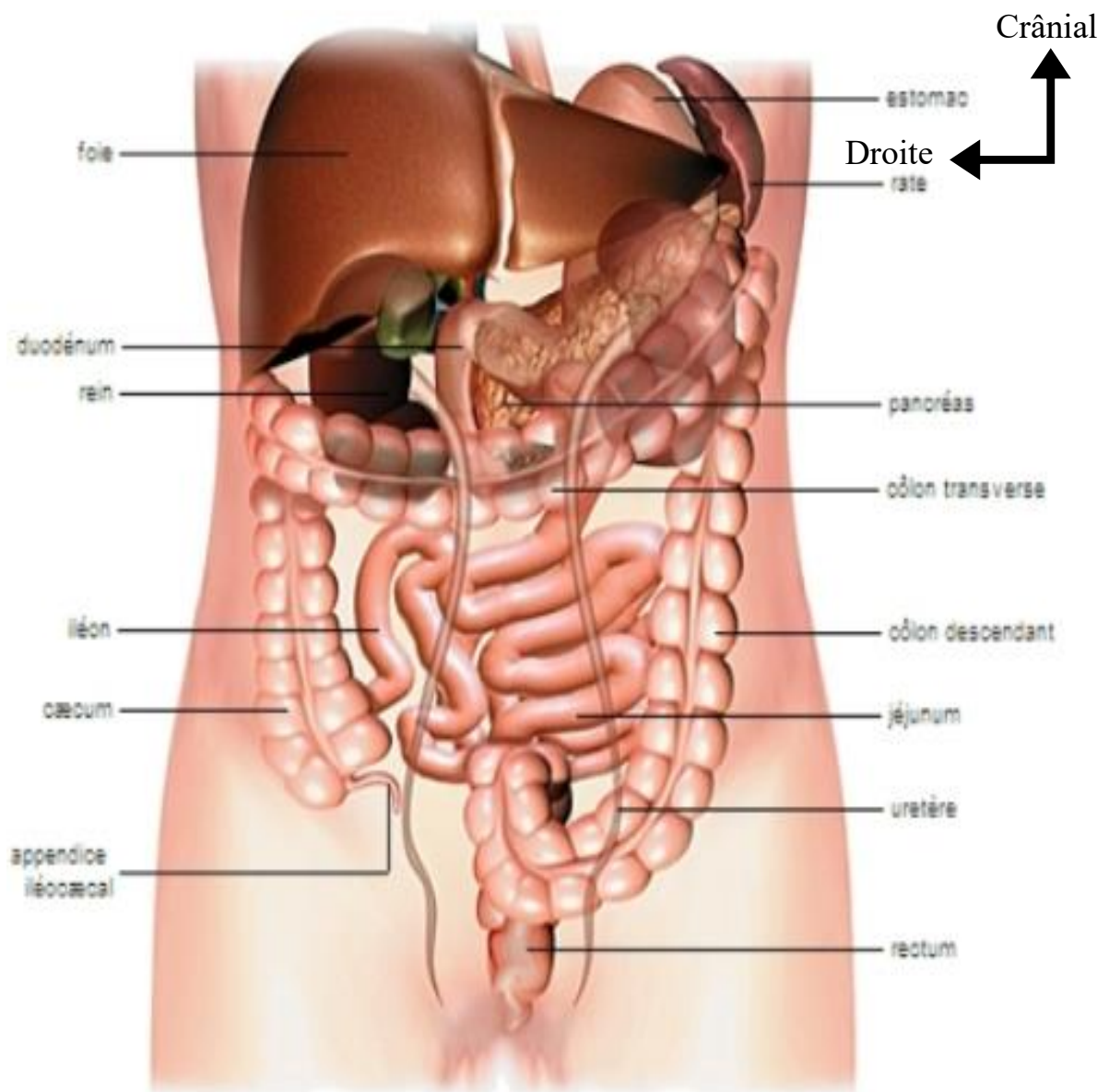
Les glandes surrénales sont des glandes endocrines paires, situées sur l'extrémité supérieure des reins. Chaque glande surrénale est enclose dans le fascia rénal mais séparée du rein par un septum conjonctif. La glande surrénale gauche est plus bas située, supra-hilaire, allongée, en virgule renversé.

La glande surrénale droite est aplatie sagitalement, de forme pyramidale.

#### ✓ **Les uretères**

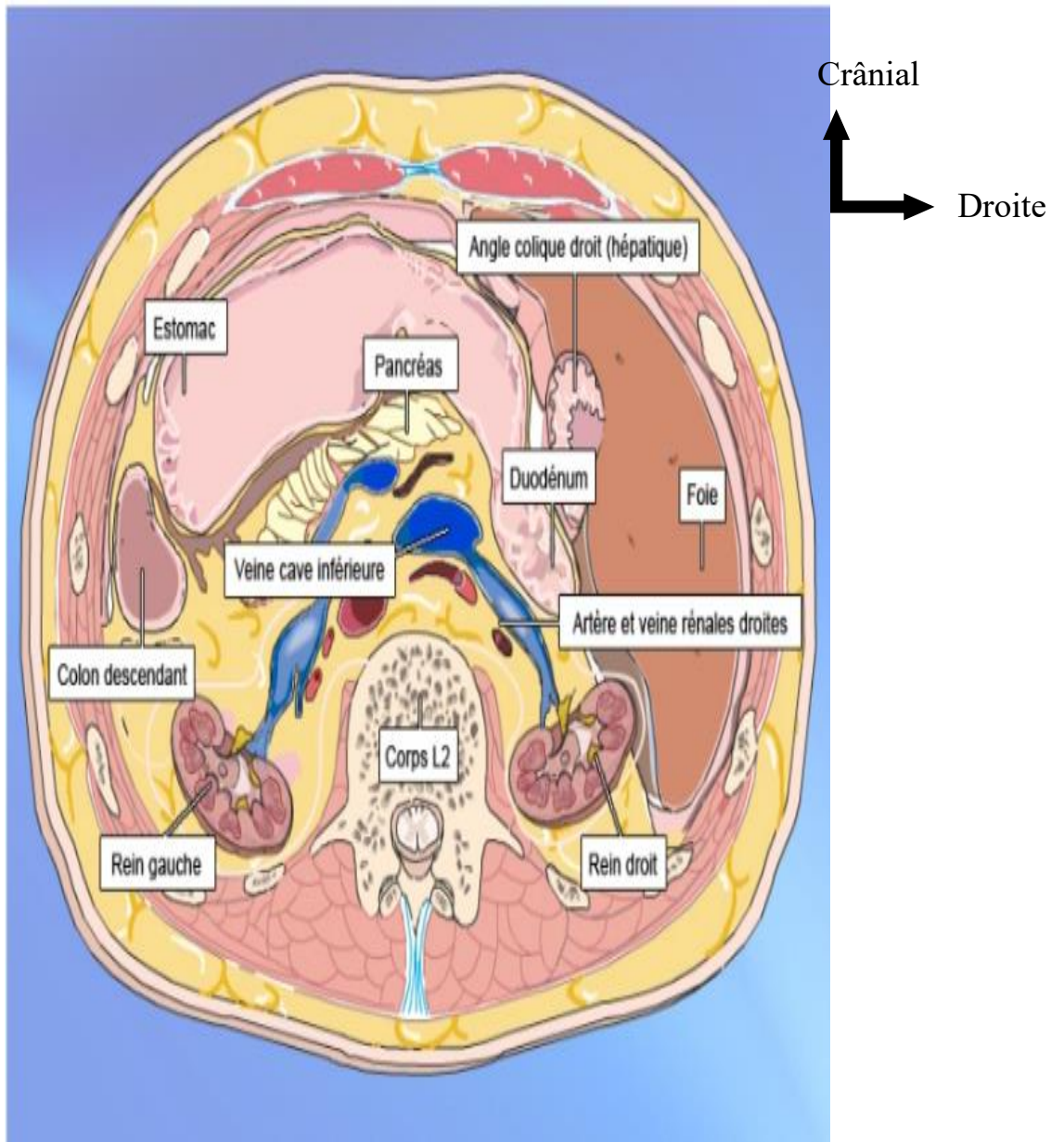
L'uretère est le conduit excréteur du rein. Il fait suite au pelvis rénal et s'abouche dans la vessie. Ce conduit musculo-membraneux et contractile, présente deux parties : abdominale et pelvienne.

Durant son trajet l'uretère est situé dans le tissu conjonctif lâche extra-péritonéal qui assure la liberté de ses mouvements.



**Figure 7 : Représentation schématique des viscères de la cavité abdominale [65]**





**Figure 8 : Loge rénale bilatérale : coupe transversale niveau L2 [101]**

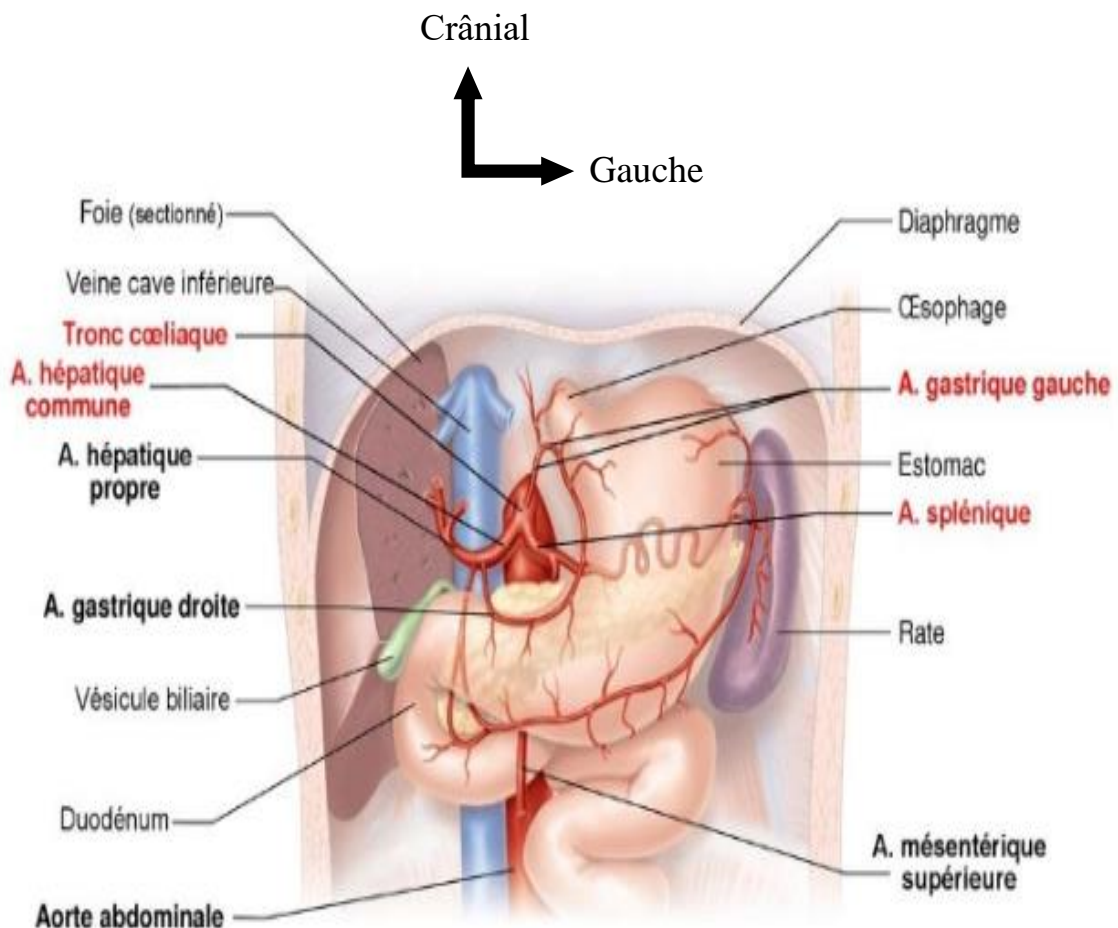
### III. VASCULARISATION ET L'INNERVATION DE L'ABDOMEN

#### III.1. ARTÈRES

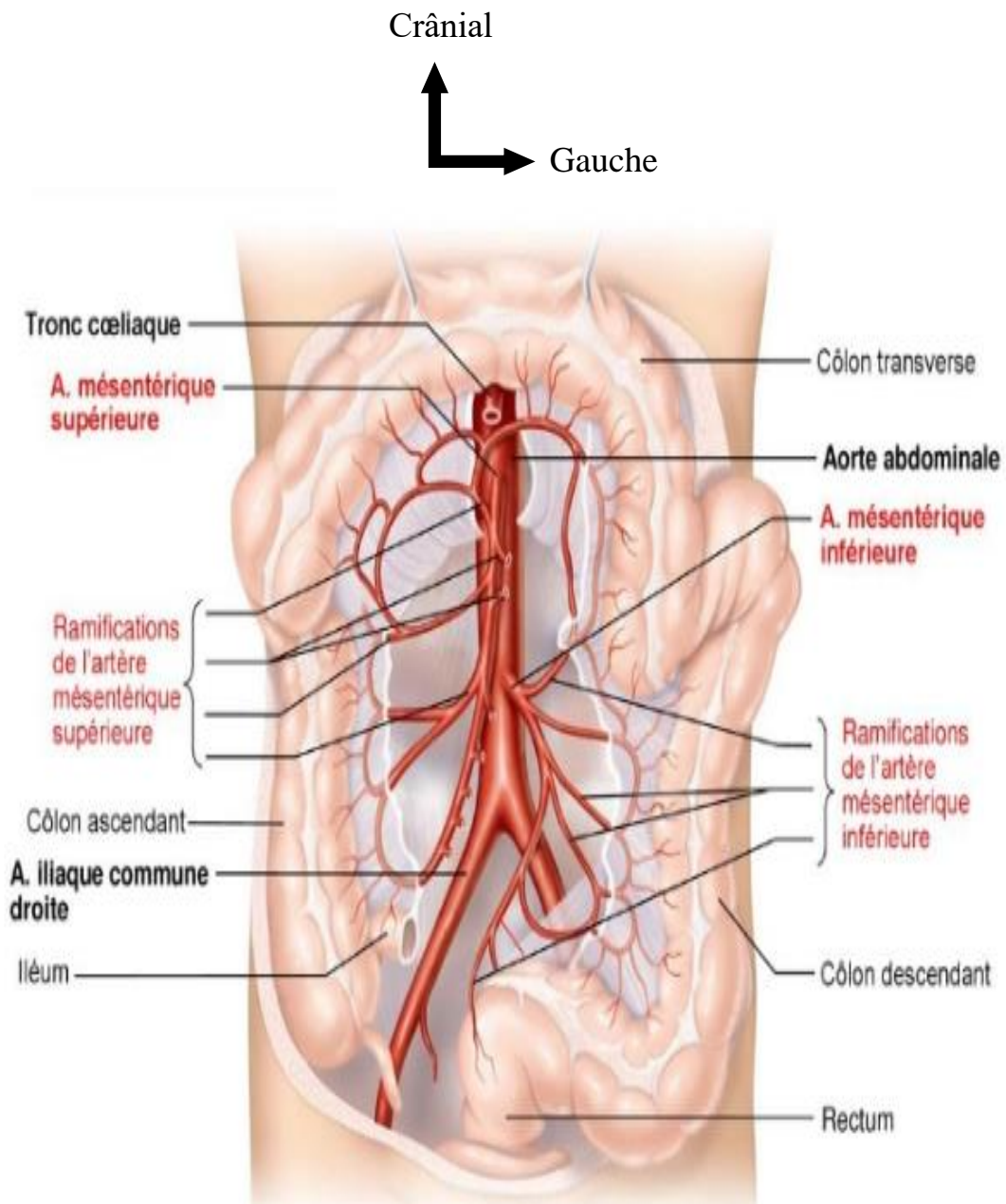
Les artères de l'étage sus-méso colique, si l'on excepte les branches pancréatico-duodénales, venues de l'artère mésentérique supérieure, ainsi que l'artère hépatique droite, les artères de la loge sus-méso colique viennent du tronc cœliaque (Figure 9).

Les artères de l'étage sous-méso colique (Figure 10) sont :

- l'artère mésentérique supérieure, dont les branches gauches vascularisent le grêle et les branches droites vascularisent le côlon droit ;
- l'artère mésentérique inférieure qui vascularise le côlon gauche et le rectum.



**Figure 9 : Représentation schématique du tronc cœliaque et ses principales ramifications [102]**



**Figure 10 : Distribution des artères mésentériques supérieure et inférieure [103]**

### III.2. VEINES

Elles dépendent toutes de la veine porte et du système cave (Figure 11).

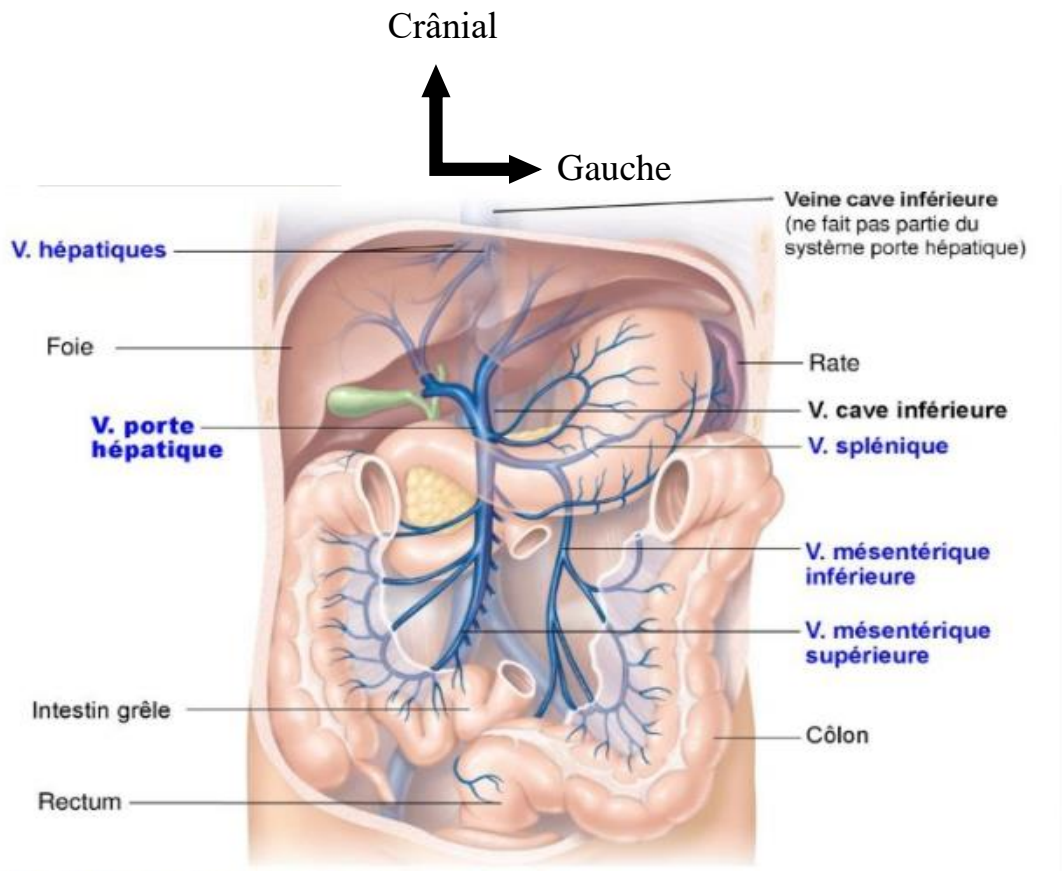


Figure 11 : Système porte hépatique [104]

### III.3. NERFS

Les nerfs végétatifs de l'abdomen assurent l'innervation des viscères de l'abdomen et participent à l'innervation des viscères pelviens. Ils proviennent du plexus de l'aorte abdominale et contiennent des neurofibres para-sympathiques et sympathiques.

### III.4. LYMPHATIQUES

En général, satellites des veines, ils convergent vers deux confluent :

- le confluent gastro-hépto-intestinal ;
- le confluent gastro-spléno-colique.

#### IV. MÉCANISMES PHYSIOPATHOLOGIQUES [1, 15, 54,62,74,95,105]

Un traumatisme abdominal est l'ensemble des lésions ou blessures produites par l'impact mécanique d'un agent extérieur intéressant la région comprise entre le diaphragme en haut et le plancher pelvien en bas, quel que soit le point d'impact.

Les contusions de l'abdomen résultent de plusieurs mécanismes.

Il peut s'agir soit :

##### ➤ **D'un choc direct**

Par accident de la circulation, l'éjection d'un véhicule conduit à une percussion violente des organes intra-abdominaux ; par coups de pied, coup de poing, une chute d'un lieu élevé ; écrasement ou choc appuyé de la cavité abdominale entre le siège et le tableau de bord d'une automobile, ou l'écrasement sous une roue, ou contre un mur, l'éboulement dans les chantiers, les mines.

##### ➤ **D'un choc indirect**

Il s'observe au cours d'une décélération brutale ou d'une chute d'un lieu élevé.

Les lésions observées peuvent être à type :

- ✓ d'un écrasement, l'impact est de ce fait antérieur ou latéral, les organes pleins ou creux sont écrasés entre la paroi musculaire en avant et le plan postérieur formé par les vertèbres, les côtes, les apophyses transverses et la ceinture pelvienne. Les viscères pleins sont les plus atteints ainsi que la première anse jéjunale et la dernière anse iléale ;
- ✓ d'un arrachement, observé sur les organes pédiculés (rate, reins, grêles) et les parties mobiles du côlon ;
- ✓ d'un éclatement, qui s'applique surtout aux organes munis d'orifice étroit en fonction de leur état de réplétion (estomac, duodénum, vessie). Au cours de la décélération brutale le corps est arrêté alors que les organes intra-abdominaux sont animés de mouvements et leur énergie cinétique est proportionnelle à leur masse et au carré de leur vitesse. Ainsi, les

différents organes et vaisseaux sont lésés par étirement, par déchirure voire par rupture.

Les lésions traumatiques abdominales graves déterminent principalement deux tableaux cliniques.

Le premier en urgence par hémorragie au niveau d'un organe plein qui peut engager le pronostic vital par l'installation d'un choc hémorragique et plus tard une défaillance multi-viscérale par l'association délétère des trois facteurs du cercle vicieux de Moore (Figure 12).

Hypothermie-Acidose-Trouble de la coagulation.

Le second à distance par péritonite secondaire à une plaie intestinale passée inaperçue.

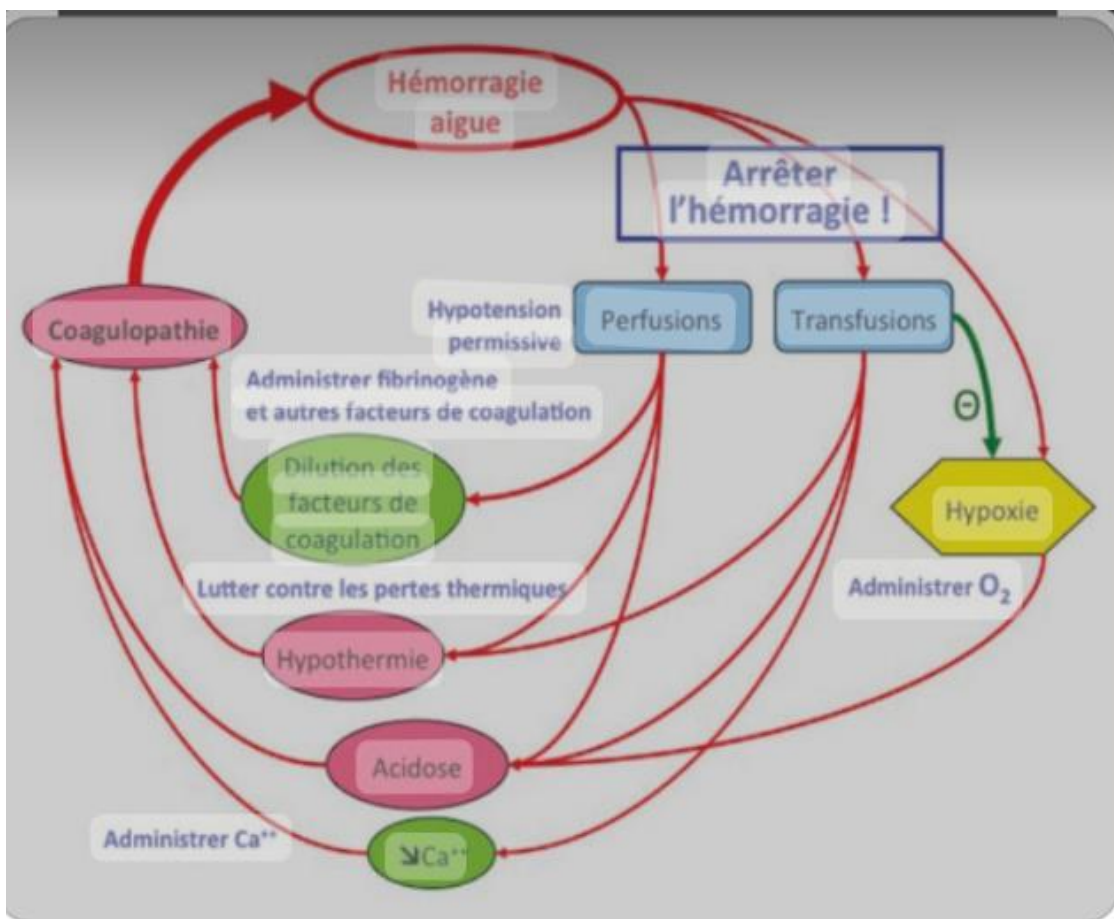


Figure 12 : Cercle vicieux de Moore [105]

## **V. ANATOMIE PATHOLOGIE [1, 11, 15, 82,92]**

Dans les traumatismes de l'abdomen, les lésions peuvent intéresser soit la paroi abdominale, soit les viscères abdominaux, soit même les deux à la fois. Dans le cas d'une atteinte viscérale, il peut s'agir d'un seul viscère (rare) ou de plusieurs viscères. Il peut s'agir de viscères creux ou pleins. Nous envisagerons successivement chacun des cas.

### **V.1. LES VISCÈRES PLEINS**

Il s'agit d'organes parenchymateux très vascularisés : la rate, le foie, les reins, le pancréas sont des organes fragiles. Ils peuvent se rompre au cours d'une contusion abdominale. Ces organes pleins sont en relation avec un pédicule vasculaire, lequel peut être sollicité au cours d'une décélération brutale. Il s'en suit de ce fait une rupture vasculaire responsable d'hémorragie interne foudroyante.

#### **➤ La rate**

Les lésions spléniques sont variées, allant de la décapsulation à la désinsertion du pédicule en passant par la rupture sous-capsulaire et la fracture complète. Il existe plusieurs classifications des lésions spléniques parmi ces dernières celle de Shackford nous offre beaucoup plus de précision anatomique par rapport à ces lésions. Mais la classification de l'American Association For the Surgery of Trauma (Tableau I) est la plus utilisée.

#### **➤ Le foie**

Les lésions hépatiques sont également variées ; elles vont de la décapsulation à une fracture lobaire associée à une atteinte des veines sus-hépatiques, de la veine cave inférieure, du pédicule hépatique et tout cela en passant par une fissure sans atteinte des éléments vasculo-biliaires ou fissure avec atteinte vasculo-biliaire.

Plusieurs classifications des lésions par gravité croissante ont été proposées successivement par des équipes de chirurgiens d'adultes ; un certain consensus international se dégage autour de la classification de Moore (tableau II), dont

Schweitzer a proposé une version simplifiée applicable à la pédiatrie (tableau III).

**Tableau I : La classification des lésions traumatiques spléniques de l’American Association For the Surgery of Trauma**

| <b>Grade</b> | <b>Type de lésion</b>           | <b>Description des lésions</b>  |
|--------------|---------------------------------|---|
| I            | Hématome<br>Lacération          | Hématome sous-capsulaire intéressant moins de 10 % de la surface splénique.<br>Déchirure capsulaire avec plaie parenchymateuse de moins de 1 cm de profondeur   |
| II           | Hématome<br>Lacération          | Hématome sous-capsulaire intéressant moins de 10 à 50 % de la surface splénique.<br>Hématome intraparenchymateux de moins de 5 cm de diamètre<br>Déchirure capsulaire avec plaie parenchymateuse de moins de 1 à 3 cm de profondeur, n’intéressant pas de vaisseau trabéculaire.  |
| III          | Hématome<br>Lacération          | Hématome sous-capsulaire intéressant plus de 50 % de la surface splénique ou expansif.<br>Hématome sous capsulaire ou intraparenchymateux rompu.<br>Hématome intraparenchymateux de plus de 5 cm de diamètre ou expansif.<br>Déchirure capsulaire avec plaie parenchymateuse de plus de 3 cm de profondeur, ou intéressant des vaisseaux trabéculaires. |
| IV           | Lacération                      | Déchirure intéressant des vaisseaux segmentaires ou hilaires, produisant une dévascularisation de plus de 25 % de la rate.  |
| V            | Lacération<br>Lésion vasculaire | Fragmentation splénique complète.<br>Lésion vasculaire hilaire avec dévascularisation splénique totale.   |



**Tableau II : Classification de Moore**

| <b>Grade</b> | <b>Lésions</b>   |
|--------------|--|
| Grade I      | Hématome sous capsulaire non expansif, inférieur à 10 % de la surface<br>Fracture capsulaire hémorragique de 1 cm de profondeur  |
| Grade II     | Hématome sous capsulaire non expansif, 10 à 50 % de la surface<br>Hématome profond, non expansif, < à 2 cm de diamètre<br>Fracture capsulaire hémorragique<br>Fracture parenchymateuse < 10 cm de longueur<br>Fracture parenchymateuse de 1 à 3 cm de profondeur |
| Grade III    | Hématome sous capsulaire > 50 % de la surface<br>Hématome sous capsulaire rompu hémorragique<br>Hématome sous capsulaire expansif<br>Hématome intra parenchymateux, expansif, ou > à 2 cm de diamètre<br>Fracture parenchymateuse > à 3 cm de profondeur         |
| Grade IV     | Hématome intra parenchymateux hémorragique<br>Fracture parenchymateuse de 25 à 50 % uni lobaire  |
| Grade V      | Fracture parenchymateuse > à 50 % uni ou bilobaire<br>Lésion veineuse cave ou sus hépatique  |
| Grade VI     | Avulsion hépatique   |

**Tableau III : Classification proposée par Schweitzer**

| Type | Lésions  |
|------|--|
| I    | Lacérations superficielles mineures avec déchirure capsulaire ou hématome sous-scapulaire.   |
| II   | Déchirure parenchymateuse exsangue ou faiblement hémorragique pas de tissu devitalisé.   |
| III  | Lacérations parenchymateuses ou lésion pénétrante saignant massivement ou hémorragie sous-capsulaire étendue.<br>Lésions des éléments segmentaires du pédicule hépatique.<br>Zones devitalisées. |
| IV   | Eclatements, déchirure d'un lobe ou hématome central évolutif.   |
| V    | Lésions des veines sus-hépatiques et/ou de la VCI<br>Lésions d'éclatement étendues à un, voire deux lobes  |

➤ **Pancréas**

Il s'agit le plus souvent de lésions difficiles à reconnaître donc retrouvées au cours d'une laparotomie exploratrice. Une classification lésionnelle est possible mais il faut noter qu'à côté de celle-ci peut exister une association lésionnelle (rapport entre pancréas et duodénum). On distingue 4 grades selon la classification de Lucas (tableau IV).

**Tableau IV : Classification des lésions pancréatiques selon Lucas**

| Classe     | Lésion  |
|------------|---|
| Classe I   | Contusion-Lacération périphérique<br>Canal de Wirsung indemne   |
| Classe II  | Lacération distale du corps et de la queue. Rupture du parenchyme. Suspicion de section du canal de Wirsung, pas de lésion duodénale associée.                      |
| Classe III | Lacération proximale de la tête, transe section de la glande.<br>Rupture du parenchyme. Suspicion de section du canal de Wirsung. Pas de lésion duodénale associée. |
| Classe IV  | Rupture combinée grave duodéno-pancréatique.  |

### ➤ **Les reins**

L'atteinte rénale peut être mineure et responsable d'un hématome retro péritonéal qu'il ne faut pas systématiquement explorer. Cet hématome peut spontanément se résorber en général.

On distingue selon la classification de l'American Association for Surgery Trauma (AAST) 4 grades (tableau V).

**Tableau V : Classification des lésions rénales selon l'AAST**

| <b>Grade</b> | <b>Description</b>   |
|--------------|--|
| Grade I      | Contusions mineures  |
| Grade II     | Contusion et plaie sans atteinte de l'arbre excréteur                      |
| Grade III    | Plaies importantes et/ou fragmentation avec ou sans extravasation urinaire |
| Grade IV     | Atteinte du pédicule rénal   |

### ➤ **Le mésentère**

La lésion du mésentère s'observe le plus souvent au cours d'une décélération. Il peut s'agir d'une déchirure, d'une désinsertion avec risque d'ischémie ou même d'une nécrose intestinale. Elles sont responsables d'hémorragie foudroyante mortelle en quelques heures.

### ➤ **Les lésions épiploïques**

Très vascularisé, l'atteinte de l'épiploon est responsable non seulement d'hémopéritoine mais aussi de gros hématomes.

## **V.2. LES VISCÈRES CREUX**

Ce sont des organes souvent accolés, recevant toute l'énergie du traumatisme. Ils peuvent présenter plusieurs types de lésions, allant de la rupture incomplète à la rupture totale. Ces lésions réalisent un hématome intramural ou un syndrome péritonéal. Elles viennent en 3<sup>ème</sup> position après celle du foie et de la rate.

➤ **L'intestin grêle**

Rencontrées dans 12 % des contusions abdominales, ces lésions se manifestent soit sous forme de déchirure, de perforation ou d'éclatement de l'intestin. Elles conduisent à une péritonite dont la symptomatologie est retardée de quelques heures dans les contusions abdominales.

➤ **Le duodénum**

Les lésions du duodénum sont le plus souvent associées à une atteinte pancréatique. Il peut s'agir d'une rupture intra ou retropéritonéale avec un diagnostic difficile. Sa lésion isolée peut être retrouvée dans 3 % des cas.

➤ **L'estomac**

Il s'agit d'une rupture, d'une dilacération de la séreuse, de la musculuse ou d'une perforation gastrique par écrasement. Elles entraînent un syndrome péritonéal important. Les lésions de l'estomac sont retrouvées dans 4 % des cas dans les contusions et 11 % des plaies abdominales.

➤ **Le côlon et le rectum**

Ces lésions sont à type de perforation, dilacération en péritoine libre entraînant une péritonite stercorale aux conséquences septiques redoutables. Elles sont retrouvées dans 1 % des cas dans les contusions pour le côlon et 1 % pour le rectum.

➤ **Les lésions urinaires**

Elles sont dominées par l'atteinte vésicale se présentant sous deux formes : une rupture intra péritonéale ou une rupture sous-péritonéale survenant au cours d'une fracture ou d'une disjonction pelvienne. Dans ces deux cas, il faut se méfier d'une rupture de l'urètre. Ces lésions sont retrouvées dans 10 % des cas dans les contusions.

### **V.3. LES LÉSIONS PARIÉTALES**

Ces lésions en général ont une moindre part dans la survenue des hémopéritoinies. Elles peuvent être des éraflures dues à une contusion de la peau. Les muscles de la paroi abdominale antérieure ou même latérale peuvent se

rompre particulièrement, la rupture du grand droit avec lésion de l'artère épigastrique qui peut entraîner un hématome pariétal gênant l'examen physique. La rupture du muscle psoas est responsable lors d'une lésion des vaisseaux iliaques d'un hématome rétro péritonéal.

#### **V.4. LES LÉSIONS DIAPHRAGMATIQUES**

##### ➤ **Rupture du diaphragme**

La rupture traumatique du diaphragme survient en général lors d'une hyperpression abdominale qui conduit à une déchirure diaphragmatique le plus souvent dans la partie membraneuse. Il s'ensuit un engagement des viscères abdominaux dans la cavité thoracique. La rupture concerne le plus souvent la coupôle diaphragmatique gauche et les viscères incarcérés sont le plus souvent la rate, le côlon gauche ou l'estomac. La rupture diaphragmatique peut être parfois relativement asymptomatique et le diagnostic est alors tardif après quelques jours.

##### ➤ **Relaxation diaphragmatique**

Une lésion traumatique peut induire la dénervation d'une coupôle diaphragmatique. Le diagnostic en général tardif repose sur un cliché de thorax.

#### **V.5. LES ASSOCIATIONS LÉSIONNELLES**

Elles sont le fait de poly traumatismes. Les cas les plus fréquents sont les associations foie rate ; lobe gauche du foie-rate-diaphragme ; l'atteinte gastroduodénale et le côlon transverse.

#### **V.6. LES LÉSIONS VASCULAIRES**

Les lésions des pédicules spléniques et rénaux sont les plus décrites. Il peut s'agir de :

-décollement sous-intimaux et sous-adventitiels dont le risque en est la thrombose avec l'ischémie secondaire ;

-lésions veineuses par arrachement ou désinsertion des veines sus-hépatique ou de la veine cave inférieure dues à des mouvements de décélération brusque.

## **VI. DIAGNOSTIC**

### **VI.1. POSITIF [1,11, 26,35,37,47,54,55, 72,79,95,106,111,114]**

#### **VI.1.1 Circonstance de découverte**

Il peut s'agir d'accident de la voie publique, d'accidents ludiques, de sport de travail ou d'accidents domestiques, d'agressions, de rixes.

#### **VI.1.2. Interrogatoire**

Il intéresse le traumatisme et le traumatisé.

##### **❖ Le traumatisme**

Il s'agit de définir le plus précisément possible les circonstances de l'accident :

- date, lieux et heure ;
- circonstances et mécanismes ;
- le point d'impact intensité et la vitesse de l'agent causal.

##### **❖ Le traumatisé**

Il faut rechercher :

- l'âge, l'adresse et la profession ;
- les antécédents médico-chirurgicaux (tares, statut vaccinal, pathologie chirurgicale opérée ou non) ;
- un traitement éventuel en cours (antiagrégants, anticoagulants...) ;
- éventuelle grossesse en cours ;
- heure du dernier repas ;
- dernière miction ;
- présence de douleur abdominale ;
- autres signes (vomissements, arrêt des matières et gaz).

#### **VI.1.3. L'examen physique**

Il doit être complet et systématique, rigoureux, réalisé chez un patient complètement dévêtu, en respectant la classique hiérarchie préconisée lors de la réception du traumatisé où les priorités sont l'examen respiratoire, cardiovasculaire et neurologique. L'examen de ces appareils doit en effet permettre de faire le point rapide sur les constantes vitales et mettre en œuvre immédiatement les moyens de réanimation appropriés.

L'examen général recherche des troubles de la conscience, une tachycardie, une hypotension artérielle, ventilation, soif et pâleur cutanéomuqueuse

L'examen de l'abdomen n'est néanmoins pas retardé et se doit d'être systématique.

➤ **Inspection**

Elle peut mettre en évidence des marques traumatiques (ceinture de sécurité, érosion, abrasion, hématome, distension abdominale, brûlures, éviscération), rythme respiratoire et mobilité respiratoire de l'abdomen.

➤ **Palpation**

Elle recherche une douleur costale, défense, contracture, côtes flottantes et instabilité du bassin. La palpation superficielle, afin de vérifier la qualité de la paroi musculaire doit être systématique (fausse contracture abdominale).

➤ **Percussion**

La percussion pré-vésicale, pré-hépatique à la recherche d'un hyper tympanisme, (pneumopéritoine) ou d'une matité (globe vésical) devra rechercher l'existence d'un épanchement liquidien par le signe du flot.

➤ **Auscultation**

Elle permettra de constater s'il existe un iléus réflexe ou l'existence de bruits anormaux intestinaux dans une aire considérée a priori comme exempte de tube digestif (aire pulmonaire).

➤ **Examen des organes génitaux externes**

Il recherche du sang dans le scrotum, un hématome des grandes lèvres, des signes d'une fracture du bassin et le toucher rectal complète cet examen clinique à la recherche de lésions périnéales (abus sexuels).

Cet examen clinique devra être répété, en particulier après sédation de l'enfant ou mise en place d'une sonde gastrique ou d'une sonde vésicale. Ces deux derniers gestes peuvent en effet changer radicalement les conclusions tirées de l'examen de l'abdomen (Contracture et douleur dues à un globe vésical, à une

dilatation gastrique aiguë. Si l'état hémodynamique du patient est instable (choc hémorragique) malgré une réanimation efficace, une laparotomie s'impose.

Chez le polytraumatisé, l'examen clinique à des limites et la hiérarchisation des explorations est capitale.

Deux problèmes se posent au cours de la survenue d'une contusion abdominale :

- ne pas méconnaître une lésion abdominale et retarder l'intervention chirurgicale ;
- faire une approche diagnostique la plus probable du type de la lésion viscérale et entreprendre un traitement adapté.

Deux situations peuvent être présentées chez les patients.

➤ **Ceux qui imposent une intervention chirurgicale d'urgence**

✓ **L'hémopéritoine instable**

Un hémopéritoine est un épanchement sanguin dans la cavité péritonéale. L'interrogatoire et la clinique permettent de faire le diagnostic dans 90 % des cas. L'indication chirurgicale se pose devant :

- un hémopéritoine avec un état hémodynamique instable (état de choc) malgré un remplissage correct ;
- une augmentation progressive du volume de l'abdomen avec disparition de la respiration abdominale.

✓ **Péritonite**

Surtout si les signes physiques francs sont retrouvés à l'examen de l'abdomen (défense, contracture...) associés à l'interrogatoire. L'ASP recherchera le croissant gazeux sous-diaphragmatique qui pourra orienter le diagnostic. L'échographie et le scanner ont une sensibilité limitée en cas de prédominance du tableau de péritonite.

➤ **Ceux qui nécessitent une surveillance**

Ici, l'interrogatoire et la clinique sont pauvres. L'état hémodynamique du patient s'est stabilisé, les signes préliminaires ont disparus, davantage d'investigations



complémentaires sont alors nécessaires. L'orientation diagnostique va se baser sur le site d'impact de l'agent vulnérant :

- un point d'impact localisé à l'hypochondre gauche peut orienter vers l'atteinte de la rate. Mais ici, d'autres organes peuvent être lésés (rein gauche, glande surrénale gauche, angle colique gauche, pancréas, etc.);
- un point d'impact épigastrique avec défense abdominale, contracture abdominale, vomissements, oriente vers une atteinte possible de l'estomac, du côlon transverse, du bas œsophage ou du foie ;
- lorsque le point d'impact est localisé à l'hypochondre droit, le foie est le plus fréquemment atteint. La vésicule biliaire, l'angle colique droit, les voies biliaires et le grêle peuvent aussi être lésés ;
- un point d'impact localisé au niveau du flanc gauche, peut orienter vers la rate, le côlon gauche et en extra péritonéal le rein gauche et la surrénale gauche ;
- lorsque le point d'impact est localisé au niveau de l'ombilic, le grêle, le mésentère, les gros vaisseaux peuvent être atteints ;
- lorsqu'il est localisé dans la fosse iliaque gauche, le sigmoïde et son méso côlon, et les vaisseaux iliaques sont les plus touchés ;
- un point d'impact hypogastrique, oriente vers la vessie.

#### **VI.1.4. Les examens paracliniques**

La prise en charge des traumatismes abdominaux est une des défis quotidiens pour les équipes médico-chirurgicale et radiologique qui gèrent généralement les services d'urgence. Très souvent les signes cliniques sont non spécifiques ou d'interprétation difficile du fait d'un poly traumatismes, et le blessé représente un véritable dilemme diagnostique. C'est de là que nous avons recours aux examens complémentaires.

##### **➤ Les examens biologiques**

Le bilan biologique de l'hétopéritoine doit être réalisé le plus rapidement possible.

### ✓ **Groupe sanguin et anticorps irréguliers**

La détermination du groupe sanguin et la recherche d'anticorps irréguliers sont fondamentales en vue d'une transfusion sanguine. En urgence, parfois les solutés macromoléculaires de remplissage ne suffisent pas à établir la volémie et l'oxygénation tissulaire.

### ✓ **La numération formule sanguine**

Le taux d'hémoglobine et hématocrite sont en urgence de mauvais reflet d'un choc hémorragique. Une transfusion massive ou une perfusion de solutés macromoléculaire peut entraîner une hémodilution. Une microcytose si elle est dosable en urgence peut évoquer dans un contexte particulier une hémoglobinopathie. Une hyper leucocytose est souvent observée chez un patient présentant un hémopéritoine. Une diminution trop importante du taux de plaquette entraîne un risque hémorragique (à envisager avant une intervention chirurgicale par exemple). Une augmentation du taux entraîne au contraire un risque de thrombose par formation d'agrégats plaquettaires.

### ✓ **Bilan de l'hémostase**

Les perturbations de la crase sanguine sont dues à un traitement anticoagulant ou anti vitamines K préalable à l'hémopéritoine. Il s'agit du TP, TCA ou TCK.

### ✓ **Bilan biochimique**

L'ionogramme sanguin est souvent à l'admission normale, avant d'évoluer vers l'hypokaliémie et l'hyper natrémie, traduisant l'existence d'un troisième secteur par iléus réflexe.

Une élévation précoce de l'urée et de la créatinémie, signe d'une insuffisance rénale préexistante. L'amylasémie et la lipasémie sont difficiles à interpréter en urgence. Mais leur augmentation significative (5 fois la normale) au cours d'un hémopéritoine oriente vers une atteinte pancréatique. Le dosage des enzymes hépatiques permet de détecter une hémopathie préexistante, mais sert aussi de référence en cas d'atteinte hépatique.

## ➤ **Imagerie**

L'imagerie, aujourd'hui, prend une place importante dans la prise en charge des traumatismes abdominaux. En traumatologie abdominale, la prise en charge du blessé ne commence pas par l'imagerie mais découle du bilan initial clinique et des premiers gestes de réanimation. Le patient doit être hémodynamiquement stable avant la réalisation de toute radiographie. Lorsque des signes de choc sont associés à des signes péritonéaux, la radiologie n'a pas sa place en urgence. Un retard à l'acte chirurgical ne doit pas être justifié par l'attente d'un résultat radiologique.

### ✓ **La radiographie de l'abdomen sans préparation (ASP)**

Les clichés sont réalisés de face, debout et couché, centré sur les coupes diaphragmatiques, ou si l'état du malade ne le permet pas, couché de profil. Le but de ces clichés est la recherche d'un épanchement gazeux sous-diaphragmatique. Sa sensibilité est faible : elle permet le diagnostic de rupture d'organes creux dans moins de 50 % des cas (69 % pour la rupture gastroduodénale, 30 % pour le grêle). Une recherche négative d'épanchement gazeux ne témoigne pas d'une absence de perforation d'organe creux. Ces clichés permettent également la constatation de signes indirects d'épanchement intra péritonéal (grisaille diffuse, espacement inter anse, les limites floues du psoas...).

### ✓ **La radiographie du thorax**

Elle recherche dans le cadre d'une contusion abdominale essentiellement une rupture diaphragmatique et des fractures des dernières côtes. Cette rupture diaphragmatique survient dans 1 à 7 % des cas et passe inaperçue dans 66 % [45]. On recherchera aussi un pneumothorax et/ou hémithorax, une surélévation des coupes diaphragmatiques ou une fracture des arcs costaux inférieurs.

### ✓ **La radiographie osseuse**

Elle recherche un traumatisme du bassin, du rachis, des côtes, de la colonne vertébrale. Ces lésions peuvent confirmer la gravité du traumatisme. La topographie des lésions peut souvent orienter vers certains organes intra-abdominaux (foie, rate). Une fracture des dernières côtes oriente vers une lésion rénale et une disjonction pelvienne vers une lésion de la vessie et l'urètre postérieur.

### ✓ **L'échographie abdomino-pelvienne**

Elle est actuellement l'imagerie de première intention dans une contusion de l'abdomen, elle a remplacé certaines techniques d'exploration, en particulier la ponction lavage du péritoine dans le diagnostic d'hémopéritoine. De nombreuses études ont montré sa sensibilité et sa spécificité. Elle répond à deux objectifs essentiels :

- détecter et localiser un épanchement même minime (100 ml) dans la cavité péritonéale ;
- déterminer les lésions viscérales qui nécessitent une prise en charge thérapeutique.

Ces épanchements le plus souvent se trouvent dans les zones déclives (cul-de-sac de Douglas, récessus hépatorénal de Morrison, gouttières pariéto-colique) mais également autour des organes lésés. Elle peut également détecter des lésions parenchymateuses (foie, rate et autres). Sa sensibilité dans la prise de décision opératoire varie de 88 à 93 %. Elle a des limites, liées à la qualité du matériel disponible, à l'opérateur, à l'état du malade (malades obèses, les malades avec une distension gazeuse importante). Certaines lésions sont difficiles à détecter de façon précoce. Outre son intérêt immédiat, l'échographie constitue un moyen efficace dans le suivi des traumatismes abdominaux, couplée au doppler, elle permet l'étude des vaisseaux (splénique, hépatique, mésentérique, etc.).

### ✓ **La tomодensitométrie ou scanner**

Le scanner de nos jours est la méthode d'imagerie de choix pour l'exploration de l'abdomen en urgence. C'est un examen qui détecte en majeure partie les lésions intra et/ou rétro péritonéales. La tomодensitométrie a profondément modifié la prise en charge des lésions hépatiques, rénales, mésentériques et spléniques. Son introduction dans l'arsenal des moyens diagnostiques a diminué le nombre de laparotomies blanches dans les hôpitaux aux USA. L'exploration doit couvrir toute la cavité abdominale, des coupes diaphragmatiques jusqu'au plancher pelvien. Elle ne doit pas s'arrêter non plus à la cavité abdominale mais doit être complète (crâne, thorax, os). Lors d'une atteinte abdominale simple, le scanner vient très souvent en complément à l'échographie pour préciser la cause de l'hémopéritoine ou pour compléter le bilan lésionnel. Réalisée avec ou sans produit de contraste, elle permet de détecter les lésions des organes pleins.

En cas de traumatisme du tractus digestif, le duodénum et le jéjunum proximal sont les plus atteints. L'administration d'un produit de contraste par sonde nasogastrique ou par ingestion facilite leur diagnostic. Les pneumopéritonées sont également identifiables plus qu'à l'échographie, de même les atteintes du pancréas et l'hématome intra mural du duodénum. L'hémopéritoine des lésions spléniques et hépatiques est retrouvé dans 97 % dans les gouttières pariéto coliques et les zones déclives. L'épanchement intra péritonéal se présente comme des comblements liquidiens hyperdenses (densité supérieure à 30 unités Hounsfield). Le scanner a une place importante dans un traumatisme de l'abdomen avec une sensibilité et une spécificité de 90 % dans le diagnostic des lésions des organes pleins. Il a des limites liées à l'état hémodynamique du malade, une mauvaise exploration des organes creux, sa non-disponibilité en urgence et le coût de l'examen.

Une tomодensitométrie négative est un argument en faveur de l'absence de traumatisme grave.

### ✓ **L'imagerie par résonance magnétique (IRM)**

L'IRM est indiquée dans les atteintes diaphragmatiques au cours d'une contusion abdominale. Les insertions musculaires diaphragmatiques sont sollicitées surtout lors des lésions provoquées par la ceinture de sécurité. Ainsi la demande de la radiographie thoracique de face en cas de suspicion de rupture diaphragmatique, sera complétée par l'IRM pour confirmation.

### ✓ **L'artériographie**

Son rôle tend à diminuer de nos jours sur le plan diagnostique. Avec le progrès de la radiologie et la disponibilité d'opérateurs avertis, cette technique permet de réaliser des embolisations artérielles sélectives splénique, hépatique et mésentérique dans un but hémostatique ou conservateur.

### ✓ **Urographie intra veineuse**

Elle est indiquée en cas d'atteinte rénale, mais un examen secondaire car non réalisable en urgence. Elle n'est utilisable que chez le malade hémodynamiquement stable.

### ✓ **Ponction lavage du péritoine (PLP)**

Abandonnée elle aussi de nos jours, elle a fait ses preuves dans le temps. L'avènement de l'échographie et le scanner l'a mis en cause. Son intérêt dépend du plateau technique.

### ✓ **La ponction abdominale simple**

Elle est abandonnée de nos jours à cause de l'événement de l'échographie et le scanner. Son intérêt dépend du plateau technique et de l'existence d'une éventuelle instabilité hémodynamique.

### ✓ **La coelioscopie exploratrice**

Il faut respecter ses contre-indications. Elle ne doit pas être réalisée chez un malade en choc hypovolémique, en cas de pneumothorax non drainé (risque de pneumothorax suffocant), en cas d'hypertension intracrânien, et sa performance est faible pour la mise en évidence des perforations digestives.

Son principal intérêt est diagnostique, en confirmant un hémopéritoine, un épanchement digestif, une plaie diaphragmatique, et en permettant d'affirmer le caractère pénétrant ou non d'une plaie. Elle permet d'éviter une laparotomie abusive dans 2/3 des cas. Dans le cas d'une plaie pénétrante, il faudra avoir conscience de ses limites et ne pas hésiter à convertir en laparotomie. Enfin, le risque d'embolie gazeuse n'est pas nul en cas de grosse plaie veineuse.

## **VI.2. DIAGNOSTIC DIFFÉRENTIEL [7, 17, 40, 42, 62, 81, 88,89]**

### **➤ Plaies de l'abdomen**

On désigne, par plaies de l'abdomen, non seulement les plaies de la paroi abdominale (entre les rebords chondro-costaux en haut et les crêtes iliaques, les ligaments et la symphyse pubienne en bas), mais également les plaies dont le trajet traverse une partie de la région abdominale comprise entre le diaphragme en haut et le périnée en bas. Au niveau de la paroi abdominale, la plaie peut correspondre à un orifice d'entrée (cas le plus fréquent) ou à un orifice de sortie. Une plaie est dite non pénétrante si elle ne concerne que la paroi abdominale ; elle est dite abdominale « en séton » lorsque l'orifice d'entrée et l'orifice de sortie siègent sur la paroi abdominale sans qu'il y ait effraction du péritoine. Une plaie abdominale pénétrante correspond à une effraction du péritoine et, dans ce cas, il peut ou non y avoir de lésion des viscères intrapéritonéaux. Lorsque le trajet concerne plusieurs régions anatomiques, on parle de plaies thoraco-abdominales, lombo-abdominales, abdomino-pelvi-fessières, etc. La forme, la profondeur et la souillure de la plaie sont fonction de l'agent vulnérant (arme blanche, armes à feu, mais aussi empalement lors de chutes, lors d'un accident de montagne, tentative de suicide, accident du travail, etc.). L'examen clinique initial doit se faire dans de bonnes conditions chez un blessé au moins sédaté, avec une appréciation de l'état hémodynamique, la recherche de sueurs, d'une agitation, d'une gêne respiratoire et de signes neurologiques. Dans les cas

d'agression en particulier, il est fondamental d'examiner entièrement le patient au niveau pelvien et dorsolombaire à la recherche d'autres points d'entrée et/ou du ou des points de sortie, car les points d'entrée multiples sont fréquents. Chaque fois que possible, dans un but médico-légal, les lésions sont photographiées avant tout traitement (repère centimétrique et plusieurs vues à des distances différentes). Le caractère pénétrant de la plaie peut être évident en cas d'extériorisation d'épiploon, d'une anse intestinale ou hémopéritoine abondant, extériorisés par l'orifice, voire une véritable éviscération.

### **VI.3. DIAGNOSTIC LÉSIONNEL**

**[5,6,9,15,24,39,40,41,59,68,82,87,98,108]**

#### **➤ Lésions spléniques**

##### **✓ Clinique**

La sémiologie est le plus souvent facile à analyser en cas de traumatisme splénique isolé. Les douleurs abdominales sont quasiment constantes, souvent localisées à l'hypochondre gauche ou au flanc gauche, parfois diffuses à tout l'abdomen. L'irradiation à l'épaule gauche est peu fréquente. Le tableau est souvent celui d'un abdomen aigu avec défense ou contracture généralisée. Les signes généraux sont très variables, allant du choc hypovolémique grave nécessitant une réanimation rapide à l'absence complète de signes hémorragiques. En faveur de l'atteinte splénique, on retient la notion d'un impact basi-thoracique gauche, une ecchymose ou une abrasion cutanée dans la même région.

Chez le polytraumatisé, le diagnostic de lésions spléniques est beaucoup plus difficile, car les lésions hémorragiques peuvent relever d'autres causes (fracture du bassin ou du fémur, hémithorax), les signes abdominaux peuvent passer au deuxième plan, masqué par d'autres lésions, ou au contraire attirer faussement l'attention en cas de fractures de côtes, contusion pulmonaire ou rupture diaphragmatique. En cas d'atteinte cranio-



encéphalique avec coma, l'examen abdominale n'est pas interprétable. L'échographie abdominale est alors indispensable avant d'entreprendre un acte neurochirurgical ou orthopédique.

### ✓ **Biologie**

La numération, le taux d'hémoglobine et l'hématocrite sont les éléments essentiels d'appréciation de la spoliation sanguine. L'anémie n'apparaît souvent qu'après quelques heures en raison de l'hémodilution.

La détermination du groupe sanguin et les tests de coagulations sont systématiques dans ce contexte.

### ✓ **Imagerie**

- La radiographie de l'abdomen sans préparation peut montrer une surélévation de la coupole gauche, un refoulement de la poche à aire gastrique ou de l'angle gauche, et d'éventuelles fractures au niveau des dernières côtes gauches.
- La radiographie du thorax précise mieux l'aspect de la coupole gauche. Sa non-visualisation, associée à une image d'épanchement pleural, doit faire évoquer une rupture diaphragmatique avec ascension intra-thoracique d'un hémopéritoine. Elle permet également de voir d'éventuelles fractures de côtes.
- L'échographie est l'examen essentiel du bilan diagnostique initial. Pour la détection des lésions spléniques, elle a une excellente spécificité, mais une sensibilité moins satisfaisante estimée à 69 %. Elle met facilement en évidence les hématomes sous-capsulaires, intraparenchymateux ou péri-spléniques, mais les contusions et les ruptures sont très difficiles à dépister, et leur importance est parfois minimisée.
- La tomodensitométrie nécessite un transport de l'enfant, elle ne peut donc être réalisée qu'après stabilisation hémodynamique. Après injection de contraste, elle donne de meilleures images de la rate que l'échographie, et sa sensibilité est supérieure. C'est l'examen de référence, soit pour

affirmer le diagnostic, et pour la classification initiale des lésions, soit au contraire pour éliminer avec certitude une contusion splénique. Si la tomодensitométrie évalue parfaitement les lésions spléniques, et permet même de prévoir le délai de cicatrisation radiologique, elle ne permet pas à elle seule de prendre une décision thérapeutique, la clinique restant l'élément clé dans ce domaine.

### ➤ **Lésion hépatiques**

#### ✓ **Clinique**

Les signes d'appel classiques sont bien connus, une lésion superficielle (éraflures, ecchymoses, hématome pariétal, fracture de côtes) du quadrant supérieure droit de l'abdomen ou de la base thoracique droite, une douleur spontanée ou provoquée de l'hypochondre droit, une défense de même siège, une douleur à irradiation scapulaire droite font suspecter une lésion hépatique.

#### ✓ **Biologie**

Chez les enfants en état hémodynamique stable, des taux de transaminases (ASAT > 450 UI/l et ALAT > 250 UI/l) suggèrent, avec une bonne sensibilité et une bonne spécificité, l'existence d'une lésion hépatique ; de tels résultats, même en l'absence d'autres signes, invitent à explorer attentivement le foie par imagerie.

#### ✓ **Imagerie**

Son but est d'établir un inventaire précis du siège, de la nature et de l'extension des lésions.

- L'échographie, complétée par l'étude vasculaire en doppler ou doppler-couleur, est l'examen clé chez l'enfant, bien plus facile à explorer que l'adulte par les ultra-sons. Le premier signe rechercher par l'échographie est le hémopéritoine, le plus souvent anéchogène mais parfois échogène (caillots), localisées dans les régions déclives lorsqu'il est peu abondant, plus diffus lorsqu'il est abondant.

L'hématome sous capsulaire apparaît sous la forme d'une image lenticulaire périphérique initialement anéchogène, à limite externe et à limite interne plus irrégulière. Compressif, il peut refouler et déformer le parenchyme avoisinant.

Les hématomes et les contusions intra-hépatiques ont un aspect très variable, hypo-, hyperéchogène ou mixte, et son parfois difficile à reconnaître au début et surtout lorsqu'ils sont petits.

Les lésions vasculaires graves, artérielles, portales ou sus-hépatiques voire de la VCI, sont habituellement associées aux lésions parenchymateuses et ne peuvent pas être identifiées comme telles. C'est la topographie des lésions parenchymateuses par rapport aux vaisseaux qui, permet de suspecter une lésion de ceux-ci.

Les lésions biliaires sont le plus souvent associées aux lésions parenchymateuses intrahépatiques. Un signe indirect de leur existence est la présence dans la vésicule de matérielle échogène déclive sans cône d'ombre, correspondant à la présence de caillots. Isolées, elles peuvent apparaître sous la forme d'une collection bilieuse sous-hépatique ou d'un cholépéritoine dont le diagnostic ne sera établi qu'après ponction de cette collection.

- La tomодensitométrie permet d'affirmer la description des lésions, souvent plus impressionnantes sur les images de TDM que leur aspect échographique ne l'aurait suggéré. L'hématome sous-capsulaire apparaît dense et ne prend pas le contraste. Les hématomes et les contusions intra-hépatiques apparaissent précocement dans 100 % des cas, sous l'aspect de zones globalement hypodenses de contours irréguliers.

#### ➤ **Lésions rénales**

#### ✓ **Clinique**

Des signes locaux (contusion ou hématome de la paroi) peuvent s'accompagner d'une douleur lombaire à la palpation. L'hématurie

macroscopique est un bon élément d'orientation à rechercher, mais trop inconstant pour y attacher beaucoup de valeur. L'anurie est un signe d'appel grave, évoquant une lésion bilatérale ou sur rein unique. Les circonstances du traumatisme (décélération, chute) peuvent faire suspecter des lésions vasculaires ou urétérales, les plus volontiers insidieuses.

L'état hémodynamique doit être évalué en priorité et suivi sans faille pour d'évidentes raisons de pronostic vital (choc hémorragique), mais aussi en tant que critère de contrôle des lésions rénales et des lésions associées.

En pratique en dehors de la lésion urinaire majeure isolée et symptomatique qui sera facile à évoquer, c'est le recours à des investigations bien conduites qui permettra de ne pas passer à côté des traumatismes urinaires minimes, atypiques ou masquées par des lésions extra-urinaires.

#### ✓ **Imagerie**

- La radiographie d'abdomen sans préparation peut objectiver un effet de masse dans la région lombaire avec effacement de l'ombre du psoas. Les fractures de côtes, du bassin ou des apophyses transverses des vertèbres dorsolombaires sont à rechercher.
- L'échographie doit obligatoirement être couplée à l'examen doppler pour vérifier la vascularisation du rein. Seront appréciés la morphologie globale du rein, la présence d'hématome ou de contusion rénale, la présence de caillots dans les voies urinaires ou dans la vessie, un éventuel urinome.
- La tomodensitométrie est l'examen de référence du traumatisme rénal. Il doit comporter impérativement l'injection de contraste en bolus intraveineux, et il se termine par des clichés d'urographie pour visualiser les voies excrétrices. Praticué en urgence, il précise au mieux la morphologie du rein (fracture, hématome, contusion), l'état du parenchyme (fragments non vascularisés), l'état des vaisseaux (rein muet ou opacification en couronne par les artères capsulaires, signant l'atteinte

pédiculaire, et l'atteinte des voies excrétrices (extravasation du produit de contraste).

- L'imagerie par résonance magnétique serait un excellent outil d'imagerie si elle était plus souvent disponible en urgence.
- L'urographie intraveineuse n'a d'indication que si l'échographie doppler ou la TDM ne sont pas accessibles.
- La scintigraphie rénale n'a pas d'indication en première intention, mais sera utile pour juger des séquelles fonctionnelles, et évaluer l'état du rein si une intervention différée ou tardive est envisagée.

### ➤ **Lésions pancréatiques**

#### ✓ **Clinique**

- Le diagnostic d'une lésion pancréatique isolée va être très souvent retardé. La douleur abdominale est le signe essentiel. Elle n'est pas associée de façon habituelle à une défense pariétale. Parfois c'est une douleur abdominale et une tuméfaction épigastrique qui va amener au diagnostic de pseudo-kyste et à celui de son origine traumatique. Plus rarement le tableau sera celui d'un état de choc par hémorragie interne. C'est en règle devant un traumatisme peu violent, épigastrique, que les examens complémentaires vont être demandés.
- L'amylasémie initiale peut être normale en cas de transection pancréatique et très élevée en cas de simple contusion. Son intérêt est l'élévation aux examens successifs.

#### ✓ **Imagerie**

- L'échographie peut faire le diagnostic d'une lésion pancréatique devant une augmentation de la taille du pancréas associée ou non à un épanchement liquidien. Certains ont pu faire le diagnostic de rupture pancréatique. L'intérêt des ultrasons réside dans le dépistage des pseudokystes et dans la surveillance de leur évolution.

- Le scanner est l'examen de choix. Il permet de faire le bilan d'autres lésions abdominales. Shilyansky propose une classification des lésions pancréatiques en fonction des données du scanner (tableau VI).

**Tableau VI : Classification de Shilyansky**

| Type   | Lésion   |
|--------|--|
| Type 1 | Contusion : œdème diffus ou local du pancréas  |
| Type 2 | Fragmentation en étoile : présence de liquide ou de sang disséquant le parenchyme glandulaire, |
| Type 3 | Fracture partielle : séparation incomplète   |
| Type 4 | Section complète   |
| Type 5 | Pseudokyste : persistance d'une collection liquidienne péripancréatique                        |

- La pancréatographie endoscopique rétrograde ; techniquement difficile chez le petit enfant, permet de diagnostiquer rapidement une rupture canalaire.

#### ➤ **Lésions des viscères creux**

##### ✓ **Clinique**

La douleur et la défense abdominales sont des éléments constants mais non spécifiques. Elles peuvent être masquées par un état de choc en cas de lésion des viscères pleins ou par des troubles de conscience en cas de traumatisme cranio-cérébraux associés.

Le contexte, avec une histoire de ceinture de sécurité, particulièrement une ceinture abdominale, de guidon de bicyclette, de sévices, d'autant plus qu'existe une trace d'impact abdominal, doit faire grandement suspecter une lésion intestinale. Ainsi, devant une ecchymose oblique sur la partie antérieure du tronc, il faut chercher une lésion intestinale lorsqu'existe une fracture du rachis lombaire sur le cliché de profil, et réciproquement. Les signes initiaux d'irritation péritonéale, même s'il existe un hémopéritoine,

doivent régresser spontanément en 48 à 72 heures. Dans le cas contraire, il faut suspecter une perforation digestive ou une contusion pancréatique. De plus une perforation intestinale, ou une nécrose digestive consécutive à une lésion mésentérique, ne peut se faire que secondairement, alors que les signes cliniques initiaux étaient rassurants, voire le scanner initial normal. Peuvent alors aider au diagnostic une apparition de pics d'hyperthermie, un retard de prise du transit, ou un syndrome occlusif secondaire, avec un intervalle libre, un ventre de péritonite, l'aggravation d'une hyperleucocytose. Si le scanner peut aider, la clinique est et reste le premier élément d'orientation diagnostique et doit faire porter l'indication chirurgicale sans attendre davantage.

#### ✓ **Imagerie**

- L'opacification digestive, le transit radio-opaque est surtout utile pour le diagnostic des lésions duodénales, en montrant une obstruction, le plus souvent à partir du genu inferius, une extravasation du produit de contraste signant une perforation.
- L'échographie abdominale qui est l'examen habituel de première intention après un traumatisme abdominal fermé. Mais, outre qu'elle est opérateur-dépendant. Si elle apparaît fiable pour rechercher une lésion parenchymateuse et/ou un épanchement péritonéal.
- Le scanner, il est pour certains un excellent examen de détection des lésions intestinales et mésentériques suspectées cliniquement chez l'enfant. Les enfants ayant une perforation digestive ou un infarctus mésentérique après un traumatisme abdominal présentent au scanner le plus souvent de multiples anomalies (un pneumopéritoine ou la simple présence d'air en extra-luminal, un défaut de la paroi intestinale, une anse digestive pleine avec épaissement localisée de la paroi intestinale, une brèche mésentérique, du liquide à la racine du mésentère, un hématome localisé, une hémorragie, un pseudo-anévrisme mésentérique).

- La ponction lavage péritonéale, elle n'est plus souvent pratiquée, elle reste un test performant pour diagnostiquer une perforation digestive, mais n'est pas contributive lorsque la perforation se fait en retro-péritonéal.
- La cœlioscopie exploratrice, une utilisation d'une laparoscopie exploratrice chez un patient stable mais fort suspect de lésion intestinale devrait progressivement remplacer la ponction dialyse et rendre la surveillance post-traumatique plus aisée. Une exploration satisfaisante du contenu abdominal, en utilisant des inclinaisons de la table opératoire, avec des manœuvres Trendelenburg extrême et inverse, a permis de n'omettre aucune lésion, et de n'avoir aucune complication de la cœlioscopie.

➤ **Lésions de la paroi abdominale**

Elles se traduisent par ecchymose, hématome, rupture ou désinsertion musculo-aponévrotique ou lors de plaies donnant brûlures, excoriation, décollement sous-cutané avec délabrement pariétal.

➤ **Lésions diaphragmatique**

Elles sont fréquentes (1-2 %) surtout à gauche. Souvent méconnue, elles se traduisent par une douleur thoracique avec dyspnée et bruits hydro-aériques à l'auscultation. Le téléthorax révèle une clarté digestive dans le thorax (ne jamais ponctionner).

➤ **Associations lésionnelles**

- Traumatisme thoraco-abdominal

Il est fréquent lors de contusions, se traduisant par des signes thoraciques, la radio du thorax est très utile dans ces cas. Toute plaie en l'apparence thoracique peut être aussi abdominale par brèche diaphragmatique. La méconnaître est une faute grave. +++

- Traumatisme lombo-abdominal

Il expose à des lésions urinaires hautes et vasculaires (gros vaisseaux rétro-péritonéaux).



– Polytraumatismes

Ils présentent une contusion abdominale dans 30 % des cas. La hiérarchisation des lésions est obligatoire. Un hémopéritoine abondant doit être pris en charge en urgence et prime sur toute autre lésion.

**VI.4. DIAGNOSTIC DE GRAVITE [16, 35, 36, 40, 47, 66, 71, 82, 95]**

Les lésions engendrées dépendent étroitement du mécanisme lésionnel. Des critères de gravité simples, employés sur le terrain, permettent de reconnaître les patients à risque et d'effectuer un premier tri. Il s'agit :

- de la cinétique de l'accident (piéton renversé par un véhicule à plus de 40 km/h, chute de plus de 3 mètres, accident de véhicule à grande vitesse, traumatisme pénétrant ou écrasement) ;
- des circonstances associées (incarcération prolongée, projection à distance pour un piéton, éjection pour un passager de véhicule, autres blessés graves dans l'accident, explosion ou feu associés).
- des lésions dominantes (TCE avec coma d'emblée, lésions multiples, lésions médullaires avec déficit neurologique, choc hémorragique, contusions pariétales étendues).

Des scores de gravité permettent de définir des catégories de patients et de déterminer, souvent dès la phase initiale, le pronostic des lésions. Chez l'enfant, seuls deux scores sont largement utilisés : le Glasgow coma scale et le pediatric trauma score (PTS) (respectivement tableau VII et VIII).

**Tableau VII : Glasgow Coma Scale**

|          | <b>Ouvertures des yeux</b> | <b>Réponse verbale</b>  | <b>Réponse motrice</b> |
|----------|----------------------------|-------------------------|------------------------|
| <b>1</b> | Spontanée                  | Comportement social     | Obéis aux ordres       |
| <b>2</b> | À la demande               | Pleurs consolables      | Localise la douleur    |
| <b>3</b> | À la douleur               | Cris incessants         | Inadaptée              |
| <b>4</b> | Aucune                     | Agitation, gémissements | Flexion à la douleur   |
| <b>5</b> |                            | Aucune                  | Extension à la douleur |
| <b>6</b> |                            |                         | Aucune                 |

Un score  $\leq 8$  définit le coma.

**Tableau VIII : Pediatric Trauma Score**

| Items                       | +2      | +1              | -1                    |
|-----------------------------|---------|-----------------|-----------------------|
| Poids (kg)                  | > 20    | 10-20           | < 20                  |
| Liberté des voies aériennes | Normale | Avec assistance | Intubation nécessaire |
| PA systolique (mmHg)        | > 90    | 50-90           | < 50                  |
| Score de Glasgow            | 15-12   | 11-9            | ≤ 8                   |
| Plaie                       | 0       | Minime          | Majeure               |
| Fracture                    | 0       | Fermée          | Ouverte/multiple      |

Un score ≤ 8 indique un traumatisme potentiellement grave.

## **VII. TRAITEMENT[1,3,7,11,13,14,16,18,20,23,35–37,40,42,44,47,48,54,76,82,83,109]**

### **VII.1. BUT**

- Préserver le pronostic vital du patient
- Réparer au besoin les lésions
- Éviter et traiter les complications

### **VII.2. MOYENS ET MÉTHODES**

#### **➤ MÉDICAUX**

#### **✓ La réanimation**

- Mise en condition du patient (hospitalisation, surveillance clinique stricte, pose de deux voies veineuses périphériques, oxygénothérapie, sonde nasogastrique, sonde urinaire);
- Corrections des troubles hydro électrolytiques (remplissage vasculaire adapté à l'état hémodynamique par des cristalloïdes, colloïdes ou macromolécule et corrections des troubles ioniques).

#### **✓ Antibiothérapie**

- Pénicilline : amoxicilline + acide clavulanique 80 mg/kg/j
- Aminoside : gentamycine 3-5 mg/kg/j

- Imidazolés : métronidazole 20-40 mg/kg/j
- Ceftriaxone : 50 mg/kg/j
- Céfotaxime : 100 mg/kg/j

✓ **Antalgique**

- 1<sup>er</sup> pallier : paracétamol (60 mg/kg/j en i.v.).
- 2<sup>e</sup> pallier : trabar (1-2 mg/kg/j en i.v.).
- 3<sup>e</sup> pallier : morphine (0,5-2 mg/kg en i.v.).

➤ **RADIOLOGIQUES**

✓ **Embolisation artérielle**

À visée thérapeutique, il s'agit d'une embolisation sélective des artères responsables de l'hémorragie.

Elle est principalement utilisée dans la prise en charge des hématomes rétropéritonéaux, en cas de traumatismes du bassin et des reins ; elle ne doit en aucun cas retarder une prise en charge chirurgicale.

➤ **CHIRURGICAUX**

✓ **TRAITEMENT NON OPÉRATOIRE OU CONSERVATEUR**

Le traitement non opératoire dans les contusions de l'abdomen avec lésion d'organes pleins s'est considérablement développé ces dernières années grâce aux progrès de l'imagerie. Il permet d'éviter d'opérer des lésions capables de guérir spontanément telles que les hématomes et les fractures. Notion classique pour le rein, ce traitement intéresse maintenant la rate et le foie si toutes les conditions sont réunies à son application.

Principes : Les malades cliniquement stables ou stabilisés sont à hospitaliser dans l'unité de réanimation avec repos au lit.

- Remplissage vasculaire, lorsqu'il se fait par :
  - les cristalloïdes, la dose est de 1 à 2 l par jours (40 ml/kg poids/j) et à ne pas dépasser cette dose pour éviter l'hémodilution. Au-delà de cette dose une éventuelle transfusion du sang s'impose ;

- le sang, la dose est de 40 ml/kg poids/j. Au-delà de cette dose, une indication chirurgicale s'impose ;
- administration d'antibiotique et d'antalgique (l'antibioprophylaxie sera adoptée dans le but d'éviter une éventuelle surinfection de l'hémopéritoine) ;
- diète totale pendant 72 heures.
- surveillance clinique et paraclinique.
- Surveillance clinique (établissement d'une fiche de surveillance où l'infirmier va noter les constantes hémodynamiques comme la tension artérielle, le pouls, la fréquence respiratoire, la température et la diurèse), toutes les 15 minutes pendant 2 à 3 heures puis toutes les 30 minutes pendant 2 à 3 heures puis encore à une prise plus espacée par jour ; un examen clinique pluriquotidien).
- Surveillance paraclinique (surveillance biologique de la déglobulisation à l'hémogramme ; un contrôle échographique abdomino pelvienne effectué 1 fois par jour pendant les 3 premiers jours puis 1 fois par semaine jusqu'à ce que l'hémopéritoine soit complètement résorbé).

#### ✓ **TRAITEMENT OPÉRATOIRE**

##### ▪ **Laparotomie**

La laparotomie par voie médiane est préférable en urgence aux autres voies d'abord. L'incision est orientée par le diagnostic lésionnel préopératoire. En cas d'exploration systématique, l'incision est périombilicale, sur environ 10 cm. Elle permet une exploration systématique de l'ensemble de la cavité abdominale. Elle pourra être élargie vers le haut ou vers le bas selon les résultats de l'exploration, ou vers le thorax en cas de nécessité. Elle permet le traitement des lésions rencontrées et de lésions associées méconnues en préopératoire.

### ▪ **Laparoscopie**

La laparoscopie exploratrice de l'abdomen est réalisée depuis plusieurs décennies, même au lit du patient traumatisé dans certains cas, et son intérêt en urgence pour une équipe entraînée est certain. Cette nouvelle approche n'est pas encore consensuelle, mais elle est inéluctable et doit aujourd'hui faire partie des gestes envisagés dans la prise en charge des traumatismes abdominaux. La laparoscopie doit être considérée comme un moyen et non comme une fin en soi. Pour les équipes les plus entraînées à cette chirurgie laparoscopique, disposant de matériel de qualité pour la pratique de l'urgence, certains gestes thérapeutiques peuvent être réalisés : suture de plaie viscérale, splénectomie ou mise en place de filet périsplénique, hémostase, toilette péritonéale.

**Les contre-indications de la laparoscopie** sont aujourd'hui bien cernées. Ce sont tout d'abord l'instabilité hémodynamique ou le choc cardiocirculatoire. Ensuite, les troubles de l'hémostase non corrigés, l'hypertension intracrânienne ou la présence d'une valve de Leveen sont les plus classiques. Un trouble de conscience non étiqueté ou la suspicion d'un hématome intracérébral seront également considérés comme des contre-indications. Les limites de la technique peuvent être liées au matériel. Le personnel médical doit également avoir une bonne expérience de cette chirurgie qui nécessite une parfaite collaboration entre le chirurgien et l'anesthésiste. Dans ces conditions, la laparoscopie apporte un bénéfice certain au patient en limitant les conséquences pariétales et souvent les complications respiratoires ou septiques d'une laparotomie inutile.

### ▪ ***Le damage control***

Il s'agit d'un concept simple où l'opérateur se limite à faire l'essentiel pour éviter d'aggraver l'hypothermie et l'acidose afin de prévenir les troubles de l'hémostase, c'est le concept de « La laparotomie écourtée ». Les gestes d'hémostase se résument à faire un ou plusieurs *packing* (tassement de

grandes compresses autour des zones qui saignent), ainsi on peut faire un *packing* sous le foie en le comprimant contre le diaphragme, un *packing* pelvien en cas de traumatisme grave du bassin. Le contrôle d'une lésion intestinale est assuré par ligature de part et d'autre de la plaie. Dans tous les cas le malade sera repris après 48 heures de réanimation intensive, dans de meilleures conditions.

▪ **Prise en charge chirurgicale des lésions retrouvées**

Foie : électrocoagulation, hépatorraphie, hépatectomie, *packing*, tamponnade.

Rate : électrocoagulation, splénectomie partielle ou totale, splénorraphie.

Rein : néphrectomie partielle ou totale.

Duodéno-pancréas : suture duodénale, exclusion duodénale, résection pancréatique, pancréatectomie

Estomac : suture, rarement une résection.

Grêle : suture, résection anastomose, résection stomie en cas de péritonite.

Côlon : résection stomie.

Vessie : suture protégée par un drainage vésical, sondage vésical.

Diaphragme : suture, plastie épiploïque ou plaque prothétique.

**VII.3. INDICATIONS**

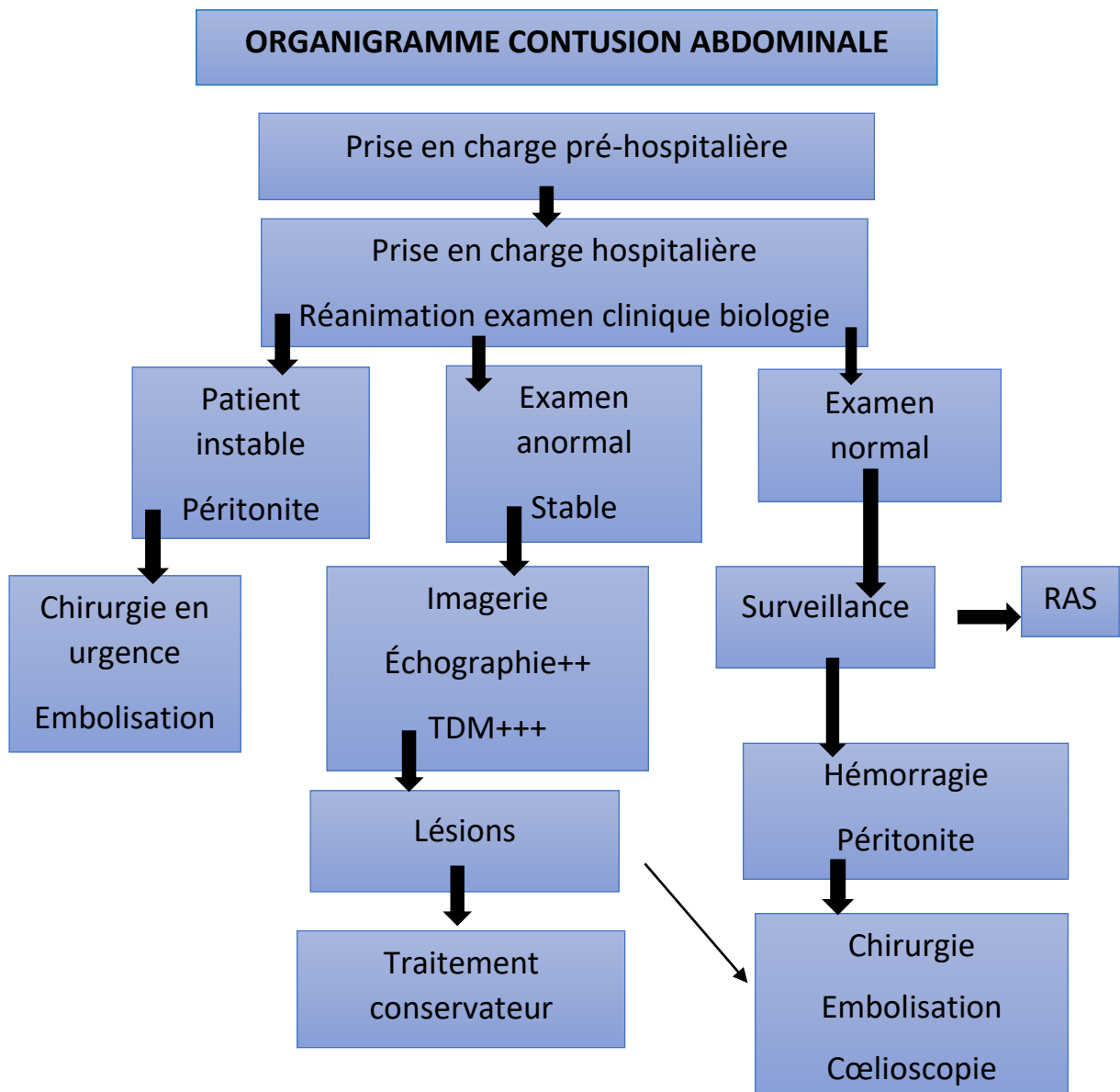
➤ **Surveillance**

Patients stables.

Patients instables secondairement stabilisés.

➤ **Traitement chirurgical**

Patients non stabilisés.



**Figure 13 : Organigramme de la prise en charge des contusions abdominales**

## VIII. RÉSULTATS ET PRONOSTIC [4,14,40,42,48,54]

### VIII.1. ÉVOLUTION

#### ➤ **Éléments de surveillance**

##### ✓ **Clinique**

- Constantes : le pouls, la tension artérielle, la fréquence respiratoire, la saturation en oxygène
- Surveillance de l'état de conscience
- Examen physique répété des appareils

##### ✓ **Paraclinique**

- Biologie : surveillance de la NFS
- Imagerie : ASP, échographie, TDM

#### ➤ **Modalités évolutives**

##### ✓ **Favorable**

Elle est favorable dans 90 % des cas mais parfois émaillée de complications qui augmentent la mortalité.

##### ✓ **Complications**

La gravité d'un traumatisme abdominal reste liée essentiellement à l'hémorragie par des lésions d'organes pleins ou par rupture vasculaire. Les complications peuvent être :

##### • **Précoces**

- Infectieuses dont la péritonite secondaire par perforation d'organe creux ou par translocation, l'abcès pariétal, les fistules digestives ;
- Rupture de rate en 2 temps d'un hématome sous-capsulaire pouvant être à l'origine d'un choc hémorragique dans les jours suivant le traumatisme. Elle nécessite une surveillance rapprochée du patient en cas de traitement conservateur.
- Ischémie-nécrose digestive ;
- Hémobilie, fistule biliaire ;
- Pancréatite.



- **Tardives**

- Abscess sous-phréniques c'est une collection purulente sous-diaphragmatique survenant à distance d'une chirurgie abdominale ou d'un traumatisme abdominal ; elle associe un syndrome infectieux, avec un abdomen chirurgical aigu plus ou moins des signes pleuropulmonaires (dyspnée et épanchement pleural). Le diagnostic est porté par l'échographie ou le scanner abdominal injecté ; le traitement repose sur un drainage percutané ou chirurgical associé à une antibiothérapie active sur les bacilles à Gram négatif (céphalosporines et aminosides) ; l'abscess sous-phrénique peut se compliquer d'une péritonite, d'une pleurésie purulente, d'un syndrome occlusif ou d'un choc septique ;
- Faux kyste du pancréas qui peut survenir en cas de traumatismes pancréatiques.

## **VIII.2. PRONOSTIC**

La mortalité des traumatismes abdominaux varie de 1 % à 30 %. Elle est différente selon qu'il s'agisse d'un traumatisme abdominal isolé ou existe un contexte de polytraumatisme. Cette mortalité varie entre 1 % à 20 % des lésions isolées, les associations lésionnelles sont également un facteur aggravant et elle a connu un progrès grâce à la réanimation et l'administration des antibiotiques.

Elle dépend :

- du type de lésions (plus fréquentes en cas de contusion) ;
- du type d'organe et du nombre de viscères atteints ;
- de l'existence de traumatismes extra-abdominaux associés ;
- des antécédents du patient.

## **DEUXIÈME PARTIE : NOTRE ÉTUDE**

# I. MÉTHODOLOGIE

## I.1. CADRE DE L'ÉTUDE

Notre étude s'était déroulée au centre hospitalier régional de Ziguinchor.

### I.1.1. Position géographique de la région de Ziguinchor

La région de Ziguinchor est située à 12°33' Latitude nord et 16°16' de longitude ouest, déclinaison magnétique 13°05. Son altitude est à 19,30m dans la partie sud-ouest du Sénégal, elle occupe une superficie de 7 339 km<sup>2</sup> soit 3,73 % du territoire national. La région de Ziguinchor est limitée au Nord par la république de Gambie, au Sud par la république de Guinée-Bissau, à l'Est par les régions Kolda et Sédhiou et à l'Ouest par l'océan atlantique (Figure 14).

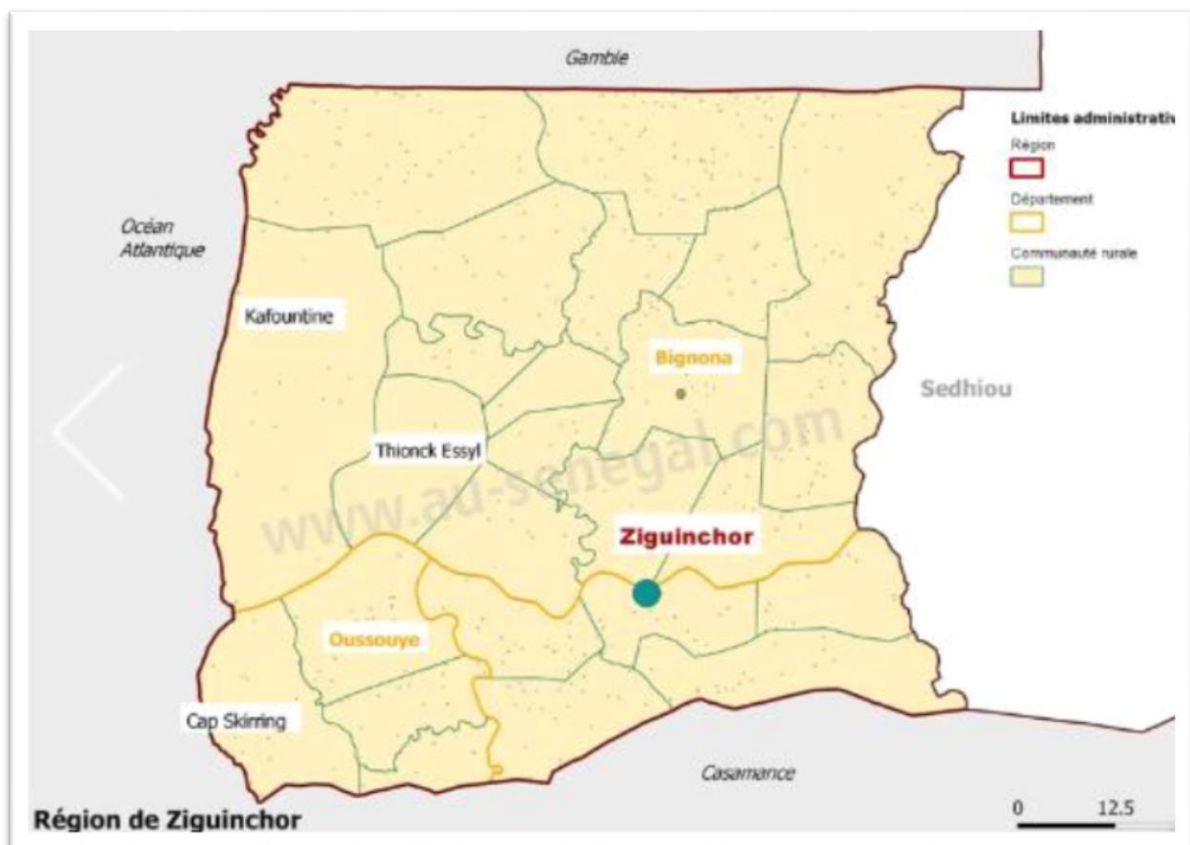

Figure 14 : La situation géographique de la région de Ziguinchor

### **I.1.2. Le Centre hospitalier régional de Ziguinchor**

Le centre hospitalier régional de Ziguinchor (Figure 15), situé au quartier Grand-Dakar à 650 m de l'aéroport de Ziguinchor. Il comporte plusieurs services médicaux, chirurgicaux, administratifs et techniques. Le service de chirurgie viscérale est composé de plusieurs spécialités à savoir : la chirurgie pédiatrique viscérale et orthopédique, la chirurgie générale, l'urologie pédiatrique et adulte.

Ce service a une capacité de 31 lits d'hospitalisation. Il comporte entre autres ; une salle de soins et une salle d'exploration. Il est caractérisé par la symbiose de différentes spécialités ; et la diversité des activités qui y sont menées. Ainsi y sont pratiquées :

- la consultation les lundis et mercredis ;
- les interventions chirurgicales en programme réglé les mardis et jeudis ;
- la programmation des interventions chirurgicales le vendredi ;
- la prise en charge des urgences chirurgicales tous les jours ;
- l'hospitalisation.

Le personnel de ce service est composé ainsi :

- un professeur agrégé en chirurgie pédiatrie ;
- quatre chirurgiens-pédiatres ;
- un chirurgien urologue ;
- une infirmière diplômée d'État surveillante de service ;
- deux infirmiers diplômés d'État ;
- six assistants infirmiers ;
- deux secrétaires ;
- des étudiants en médecine.



**Figure 15 : Le centre hospitalier régional de Ziguinchor**

## **I.2. TYPE D'ÉTUDE**

Ce travail est une étude rétrospective de type descriptive.

## **I.3. PÉRIODE D'ÉTUDE**

La période d'étude était comprise entre le 1<sup>er</sup> janvier 2014 et le 31 décembre 2021(7ans).

## **I.4. POPULATION D'ÉTUDE**

Nous avons recensé les dossiers des patients reçus et hospitalisés pour contusion abdominale.

## **I.5. CRITÈRES D'INCLUSION**

Ont été inclus dans ce travail tous les patients âgés de 0 à 15 ans reçus et pris en charge pour une contusion abdominale au service de chirurgie viscérale du centre hospitalier régional de Ziguinchor.

## **I.6. CRITÈRES D'EXCLUSION ET DE NON INCLUSION**

Ont été exclus de cette étude tous les dossiers de patients inexploitable et les dossiers de patients reçus pour contusion abdominale mineure (sans lésions viscérales). Nous n'avons pas inclus les enfants âgés de 16 à 17ans et qui ont présenté une contusion abdominale.

## **I.7. PARAMÈTRES ÉTUDIÉS**

Ont été étudiés :

- les aspects épidémiologiques (âge, sexe, antécédents, origine géographique, niveau d'instruction, condition de transfert, circonstances de découvertes) ;
- les aspects cliniques (motif de consultation, délai de consultation, signes fonctionnels, signes généraux, signes physiques, signes paracliniques) ;
- les aspects diagnostiques (diagnostic positif) ;
- les aspects thérapeutiques ;
- les aspects évolutifs.

## **I.8. COLLECTE DES DONNÉES**

Ces données étaient consignées sur une fiche d'enquête individuelle. Elles ont été collectées à partir des dossiers médicaux des patients, des registres d'hospitalisation et des registres de protocoles opératoires.

## **I.9. SAISIE ET ANALYSE DES DONNÉES**

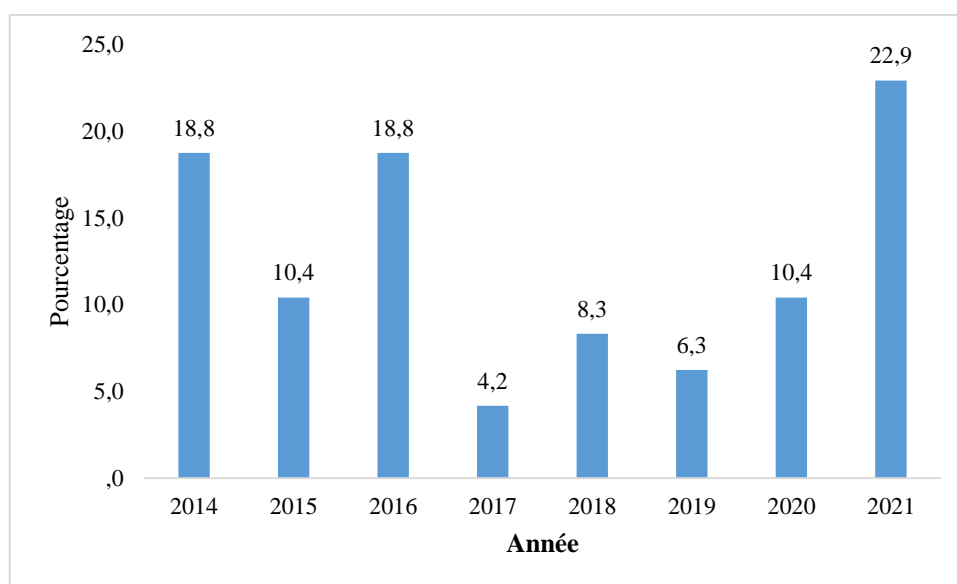
Les données ont été recueillies sur une fiche pré-établie. Elles ont été saisies avec le logiciel Sphinx version 5.1.0.2. L'analyse des données a été effectuée avec le logiciel SPSS (Statistical Package for Sciences Socials) version 18. L'étude analytique était réalisée avec le calcul des fréquences et proportions pour les variables qualitatives et le calcul des moyennes et des écarts-types pour les variables quantitatives.

## II. RÉSULTATS

### II.1. ASPECTS ÉPIDÉMIOLOGIQUES

#### II.1.1. Fréquence

Quarante-huit enfants présentaient une contusion abdominale de 2014 à 2021. Le pic de fréquence a été observé en 2021. La figure 16 illustre la répartition des fréquences en fonction de l'année.

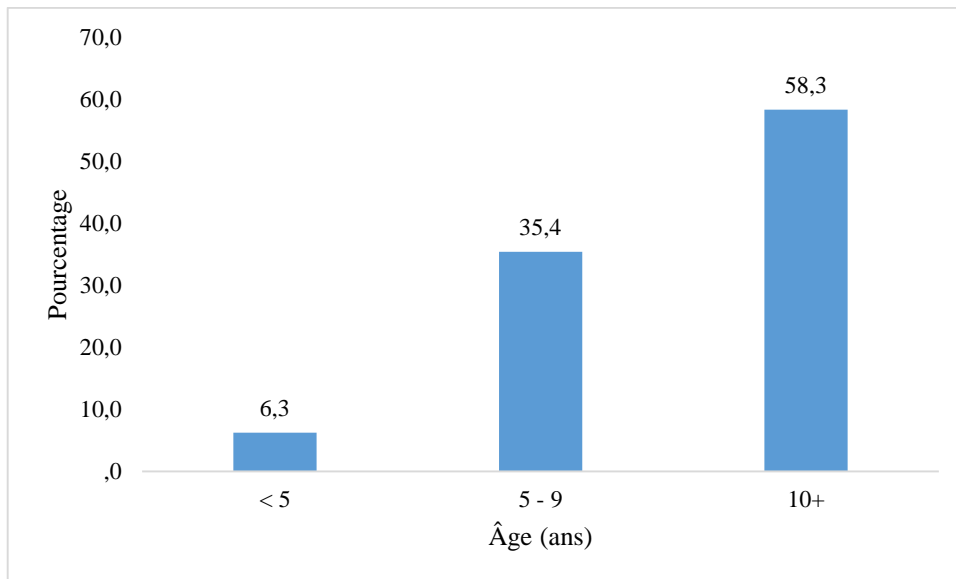


**Figure 16 : Répartition des patients selon l'année**

#### II.1.2. Âge des patients

L'âge moyen des patients était de 10,35 ans avec des extrêmes de 03 et 15 ans. L'écart-type était de 03,74. La tranche d'âge la plus représentée était celle de 10 ans et plus. La figure 17 illustre la répartition des patients selon les tranches d'âge.

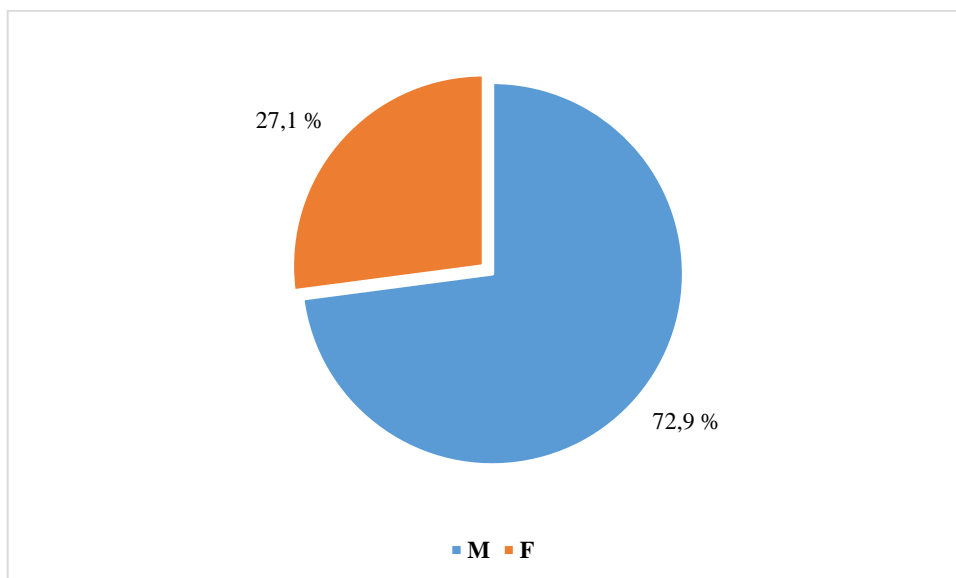




**Figure 17 : Répartition des patients selon les tranches d'âge**

### II.1.3. Sexe

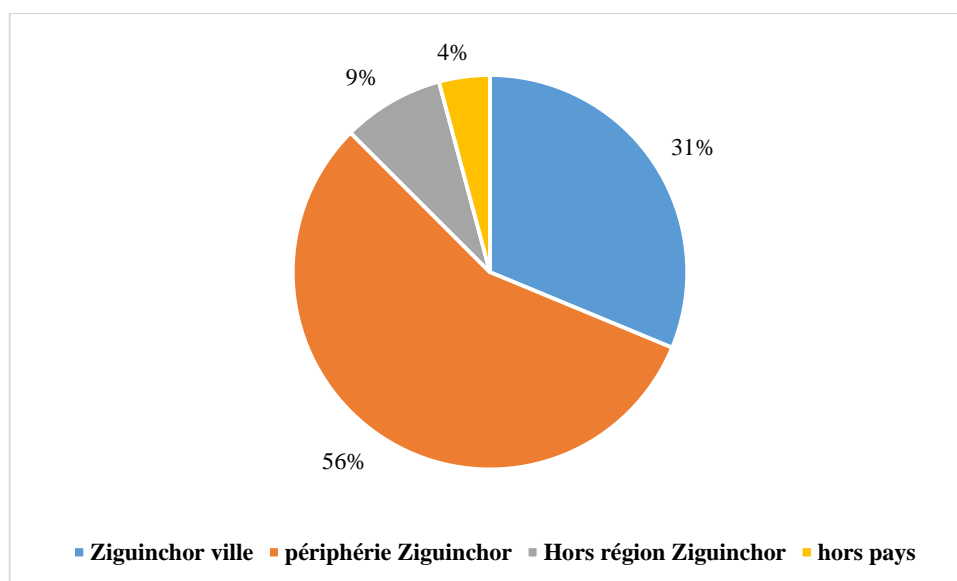
On notait une prédominance masculine avec un sex-ratio était de 2,69. La figure 18 illustre la répartition des patients selon le sexe.



**Figure 18 : Répartition des patients selon le sexe**

#### II.1.4. Origine géographique

Vingt-sept patients, soit 56,03 %, venaient de la périphérie de Ziguinchor. La figure 19 illustre les détails.



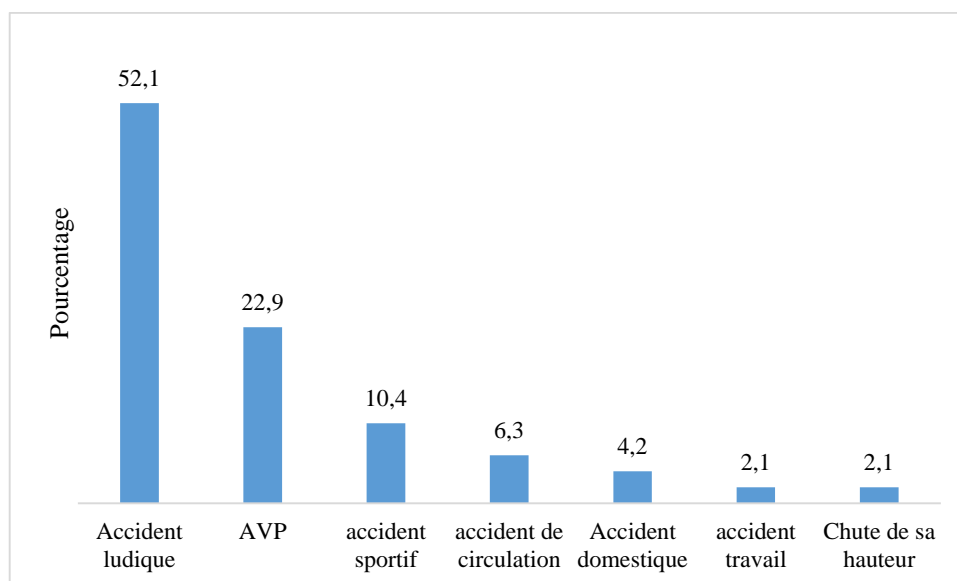
**Figure 19 : Répartition des patients selon l'origine géographique**

#### II.1.5. Niveau d'instruction

Le niveau d'instruction était précisé que pour quatre patients, soit 8,33 % ; dont un préscolaire et trois élémentaires.

#### II.1.6. Circonstance de l'accident

Les circonstances de découverte étaient dominées par les accidents ludiques soit 52,1 %. Les différentes circonstances de découverte sont résumées sur la figure 20.



**Figure 20 : Répartition des patients selon les circonstances de survenue et mécanisme**

### II.1.7. Conditions de transport

**Tableau IX : Répartition des patients selon les conditions de transport**

| Conditions de transport | Effectifs | Pourcentage |
|-------------------------|-----------|-------------|
| Venu de lui-même        | 24        | 50          |
| Référé                  | 24        | 50          |
| Total                   | 48        | 100         |

Vingt-quatre patients étaient évacués soit 50 %.

### II.1.8. Mode d'évacuation

**Tableau X : Répartition des patients selon le mode d'évacuation**

| Mode d'évacuation     | Effectifs | Pourcentage |
|-----------------------|-----------|-------------|
| Ambulance médicalisée | 15        | 62,5        |
| Sapeurs-pompiers      | 9         | 37,5        |
| Total                 | 24        | 100         |

Les patients étaient évacués par une ambulance médicalisée dans 15 cas soit 62,5 %.

### **II.1.9. Antécédents et terrain**

Aucun antécédent et/ou terrain n'a été retrouvé chez nos patients.

## **II.2. ASPECTS CLINIQUES**

### **II.2.1. Délai de consultation**

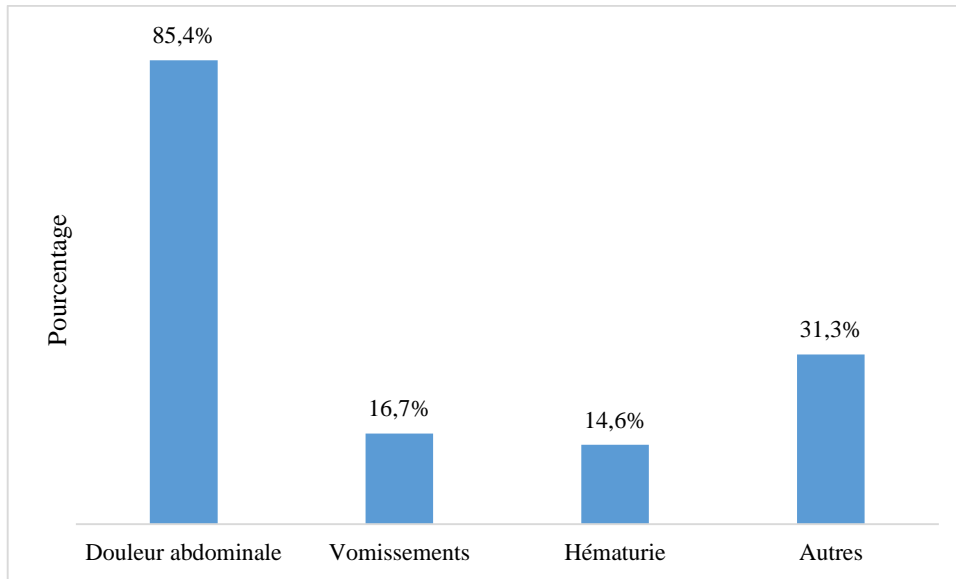
La majorité de nos patients 35 cas soit 73 % avait consulté dans les 24 heures suivant l'accident. Le détail du délai de consultation est présenté dans le tableau XI.

**Tableau XI : Répartition des patients selon le délai de consultation**

| <b>Délai de consultation</b> | <b>Effectifs</b> | <b>Pourcentage</b> |
|------------------------------|------------------|--------------------|
| De 0 à 24 h                  | 35               | 73                 |
| De 25 à 48 h                 | 3                | 6,2                |
| De 49 à 72 h                 | 3                | 6,2                |
| De 73 h à 1 semaine          | 3                | 6,2                |
| Plus de 1 semaine            | 4                | 8,4                |
| Total                        | 48               | 100                |

### **II.2.2. Signes fonctionnels**

Les signes fonctionnels étaient dominés par la douleur abdominale (85,04 %). Les différents signes fonctionnels sont résumés sur la figure 21.

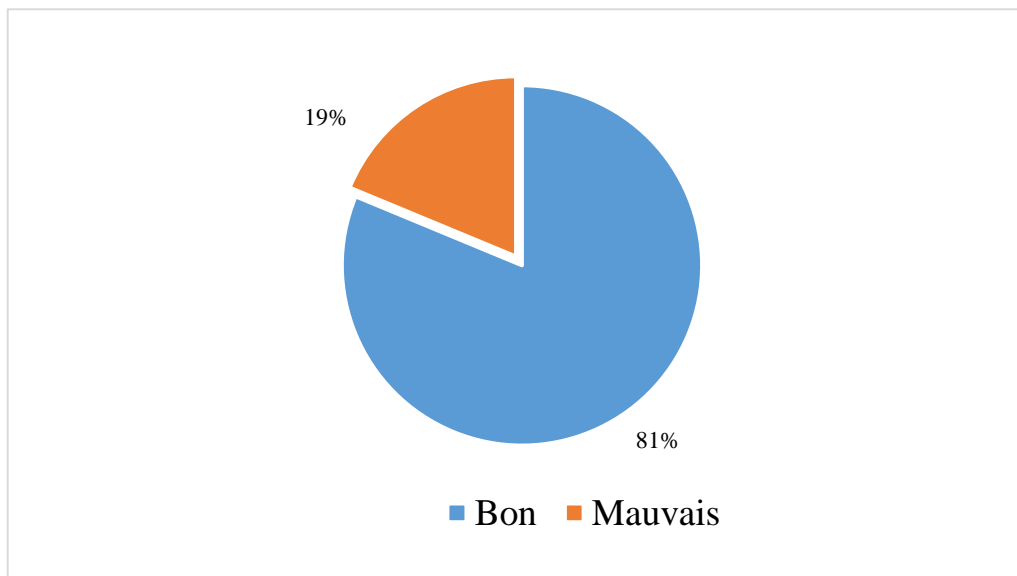


**Figure 21 : Répartition des patients selon les signes fonctionnels**

### II.2.3. Signes généraux

#### II.2.3.1. État général

81,2 % des patients présentaient un bon état général à l'admission. La figure 22 illustre les détails.



**Figure 22 : Répartition des patients selon l'état général**

### II.2.3.2. La conscience

La majorité de nos patients avaient une conscience claire (95,8 %). Le tableau XII illustre les détails.

**Tableau XII : Répartition des patients selon la conscience**

| Conscience | Effectifs | Pourcentage |
|------------|-----------|-------------|
| Altéré     | 2         | 4,2         |
| Claire     | 46        | 95,8        |
| Total      | 48        | 100         |

### II.2.3.3. La coloration des muqueuses

Une anémie clinique était notée dans 7 cas (14,6 %). Les détails sont illustrés dans le tableau XIII.

**Tableau XIII : Répartition des patients selon l'anémie clinique.**

| Coloration des muqueuses | Effectifs | Pourcentage |
|--------------------------|-----------|-------------|
| Colorées                 | 41        | 85,4        |
| Pâles                    | 7         | 14,6        |
| Total                    | 48        | 100,0       |

### II.2.3.4. La pression artérielle

La pression artérielle systolique avait été prise que dans 50 % des cas. La moyenne était de 110,40 mm/Hg avec des extrêmes de 80 et 130 mm/Hg. L'écart-type était de 13,69.

### II.2.3.5. Pouls

La fréquence cardiaque moyenne était de 101,67 battements par minute avec des extrêmes de 36,00 et 153,00 bts/min. L'écart-type était de 23,11. Le pouls était

prenable chez 45 patients et non précisé chez trois patients. Les détails sont illustrés dans le tableau suivant.

**Tableau XIV : Répartition des patients selon le pouls**

| <b>Pouls battements/minute (btts/ mn)</b> | <b>Effectifs</b> | <b>Pourcentage</b> |
|---|------------------|--------------------|
| 0-90                                      | 18               | 37,5               |
| 91-110                                    | 11               | 22,9               |
| 111-180                                   | 16               | 33,3               |
| Non précisé                               | 3                | 6,3                |
| <b>Total</b>                              | <b>48</b>        | <b>100,0</b>       |

#### **II.2.3.6. La fréquence respiratoire**

La fréquence respiratoire n'était précisée que dans 10 cas. La moyenne était de 29,10 cycles par minute avec des extrêmes de 20,00 à 41,00. L'écart-type était de 6,61.

#### **II.2.3.7. La température**

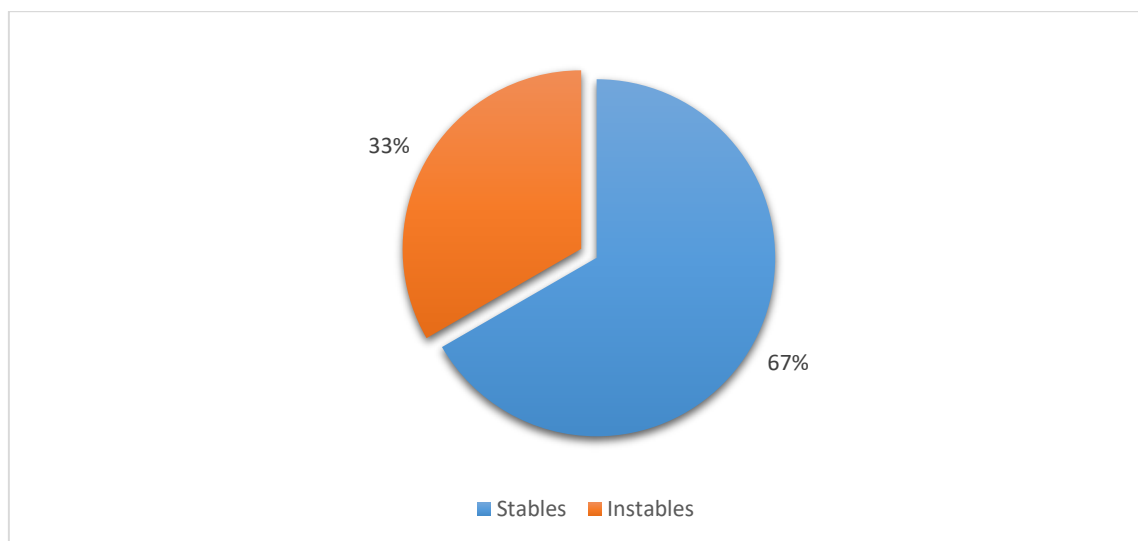
La température moyenne était de 37,05 degrés Celsius avec des extrêmes de 35,60 et de 40. L'écart-type est de 0,81. 27,1 % des patients présentaient une fièvre ( $t > 37,5$ ). Le reste des détails est consigné dans le tableau suivant.

**Tableau XV : Répartitions des patients en fonction de la température**

| <b>Température en degrés Celsius</b> | <b>Effectifs</b> | <b>Pourcentage</b> |
|--------------------------------------|------------------|--------------------|
| < 36,5                               | 10               | 20,8               |
| De 36,6 à 37,5                       | 24               | 50,0               |
| > 37,6                               | 13               | 27,1               |
| Non précisée                         | 1                | 2,1                |
| <b>Total</b>                         | <b>48</b>        | <b>100,0</b>       |

### II.3.8. État hémodynamique

La majorité des patients 32 cas soit 67 % étaient stables sur le plan hémodynamique. La figure 23 illustre les détails.



**Figure 23 : Répartition des patients selon l'état hémodynamique**

### II.2.4. Signes physiques

#### II.2.4.1. Inspection

À l'inspection la distension abdominale était présente dans 17 cas soit 35,4 %. Le tableau XVI illustre les détails.

**Tableau XVI : répartition des patients selon les résultats de l'inspection**

| Inspection                | Effectifs | Pourcentage |
|---------------------------|-----------|-------------|
| Normale                   | 16        | 33,3        |
| Dermabrasions abdominales | 13        | 27,1        |
| Distension abdominale     | 17        | 35,4        |
| Respiration abdominale    | 2         | 4,2         |
| Total                     | 48        | 100,0       |

#### II.2.4.2. Palpation

La palpation retrouvait dans la majorité des cas une défense abdominale diffuse (87,5 %). Les détails sont illustrés dans le tableau XVII.



**Tableau XVII : Répartition des patients selon les résultats de la palpation**

| <b>Palpation</b>               | <b>Effectifs</b> | <b>Pourcentage</b> |
|--------------------------------|------------------|--------------------|
| Normale                        | 1                | 2,1                |
| Contracture abdominale diffuse | 5                | 10,4               |
| Défense abdominale diffuse     | 42               | 87,5               |
| Total                          | 48               | 100                |

#### **II.2.4.3. Percussion**

La percussion était normale dans 70,8 % et retrouvait une matité dans 22,9 %. Le tableau XVIII illustre les détails.

**Tableau XVIII : Répartition des patients selon les résultats de la percussion**

| <b>Percussion</b> | <b>Effectifs</b> | <b>Pourcentage</b> |
|-------------------|------------------|--------------------|
| Normale           | 34               | 70,8               |
| Matité            | 11               | 22,9               |
| Tympanisme        | 3                | 6,3                |
| Total             | 48               | 100                |

#### **II.2.4.4. Auscultation**

L'auscultation des bruits intestinaux a été précisée que dans quatre cas. Elle retrouvait des bruits normaux dans trois cas et un cas de silence abdominal.

#### **II.2.4.5. Toucher rectal**

Le toucher rectal retrouvait un cri de douglas dans les deux cas où il a été réalisé.

### **II.3. ASPECTS PARACLINIQUES**

#### **II.3.1. La biologie**

##### **II.3.1.1. Numération formule sanguine**

Elle a été réalisée chez tous nos patients.

### II.3.1.1.1. Taux d'hémoglobine

Une anémie (Hb < 11) a été retrouvée chez 31 patients soit 64,6 %. Le tableau XIX illustre les détails.

**Tableau XIX : Répartition des patients selon le taux d'hémoglobine**

| Taux d'hémoglobine g/dl | Effectifs | Pourcentage |
|-------------------------|-----------|-------------|
| < 11                    | 31        | 64,6        |
| De 11 à 14              | 16        | 33,3        |
| >14                     | 1         | 2,1         |
| Total                   | 48        | 100         |

### II.3.1.1.2. Globules blancs

Une hyperleucocytose à prédominance neutrophile a été retrouvée dans 56,3 % des cas. Le reste des détails est consigné dans le tableau XX.

**Tableau XX : Répartition des patients selon le taux de globules blancs**

| Taux de globules blancs/mm <sup>3</sup> | Effectifs | Pourcentage |
|---|-----------|-------------|
| < 4000                                  | 2         | 4,2         |
| 4001-10000                              | 19        | 39,6        |
| > 10000                                 | 27        | 56,3        |
| Total                                   | 48        | 100         |

### II.3.1.1.3. Taux de plaquettes

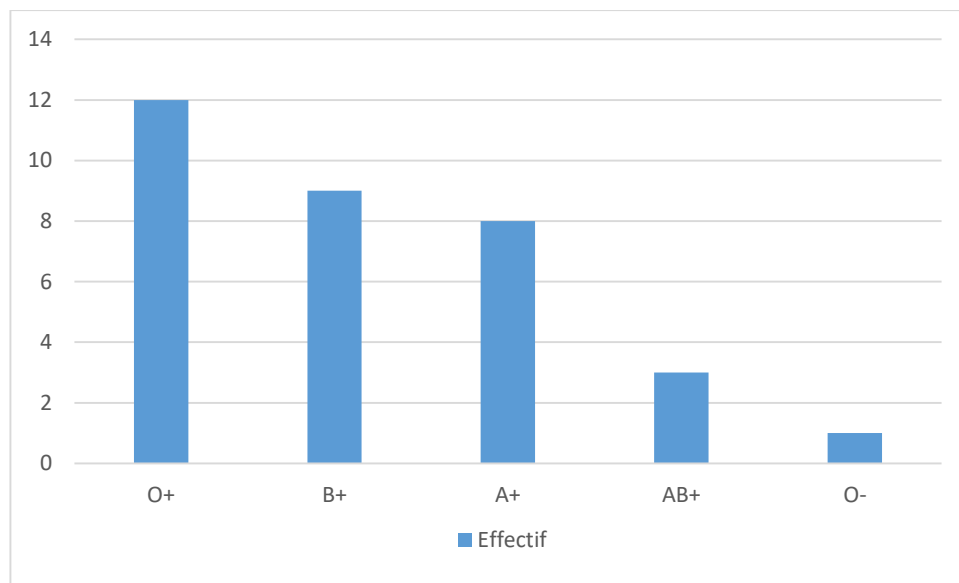
Une thrombocytose avait été retrouvée chez 16 patients soit 33,4 %. Le tableau XXI illustre les détails.

**Tableau XXI : Répartition des patients selon le taux de plaquettes**

| Plaquettes/l        | Effectif | Pourcentage |
|---------------------|----------|-------------|
| < 150 000           | 3        | 6,2         |
| De 15 000 à 400 000 | 29       | 60,4        |
| > 400 000           | 16       | 33,4        |
| Total               | 48       | 100         |

### II.3.1.2. Groupage sanguin-Rhésus

Le groupage sanguin-Rhésus n'était précisé que chez trente-trois patients. 36,4 % des patients étaient de groupe O+. Le reste des résultats est détaillé sur la figure 24.



**Figure 24 : Répartition des patients selon le groupage sanguin Rhésus**

### II.3.1.3. La Protéine C-réactive

Les résultats de la CRP ont été obtenus chez 07 patients, soit 14,6 % dont 05 positives (>6 mg).

#### **II.3.1.4. L'ionogramme sanguin**

Seule 12 de nos patients avaient bénéficié d'un ionogramme sanguin.

Il était normal dans 09cas, et avait retrouvé un cas d'hypokaliémie, un cas d'hypernatrémie et un cas d'hyponatrémie.

#### **II.3.1.5. La fonction rénale**

Elle été réalisée chez 17 patients et il n'y avait pas une altération de la fonction rénale.

### **II.3.2. Imagerie**

L'échographie abdominale était l'examen réalisé en première intention. Elle était suffisante dans 22 cas et non concluante dans 6cas. La TDM était réalisé secondairement dans ces 6cas. Le tableau XXII illustre le reste des détails.

**Tableau XXII : Répartition des patients selon l'imagerie**

| <b>L'imagerie</b>      | <b>Effectif</b> | <b>Pourcentage</b> |
|------------------------|-----------------|--------------------|
| Échographie abdominale | 18              | 37,5               |
| TDM                    | 20              | 41,7               |
| ASP + échographie      | 04              | 8,3                |
| Échographie + scanner  | 06              | 12,5               |
| Total                  | 48              | 100                |

#### **II.3.2.1. ASP**

Seule quatre de nos patients avaient bénéficié d'une radiographie de l'abdomen sans préparation. Elle avait montré un pneumopéritoine dans deux cas et était normale dans deux cas.

#### **II.3.2.2. L'échographie abdominale**

Vingt-huit de nos patients avaient bénéficié d'une échographie soit 58,4 %. Le tableau XXIII illustre les résultats.

**Tableau XXIII : Répartition des patients selon les résultats de l'échographie**

| <b>Organes</b> | <b>Lésions</b>                     | <b>Effectif</b> | <b>Total</b> |
|----------------|------------------------------------|-----------------|--------------|
| Rate           | Contusion stade I                  | 2               | 9            |
|                | Contusion stade II+ Hémopéritoine  | 2               |              |
|                | Contusion stade III+ Hémopéritoine | 4               |              |
|                | Fracture stade IV+ Hémopéritoine   | 1               |              |
| Foie           | Contusion stade I                  | 2               | 7            |
|                | Contusion stade II                 | 3               |              |
|                | Fracture stade III+ Hémopéritoine  | 2               |              |
| Reins          | Contusion stade I                  | 1               | 7            |
|                | Contusion stade II                 | 3               |              |
|                | Fracture stade III+ Hémopéritoine  | 3               |              |
| Appendice      | Appendicite                        | 1               | 1            |
| Vessie         | Rupture+ Uropéritoine              | 1               | 1            |
| Pancréas       | Pseudokyste ou Hématome enkysté    | 1               | 1            |
| Péritoine      | Péritonite                         | 1               |              |
| Paroi          | Hématome                           | 1               | 1            |

### **II.3.2.3. La TDM abdominale**

Elle a été réalisée chez 26 patients soit 54,2 %. Les résultats sont illustrés dans le tableau XXIV.

**Tableau XXIV : Répartition des patients selon les résultats de la TDM.**

| <b>Organes</b> | <b>Lésions</b>                        | <b>Effectif</b> | <b>Total</b> |   |   |
|----------------|---------------------------------------|-----------------|--------------|---|---|
| Rate           | Fracture stade IV +<br>Hémopéritoine  | 3               | 5            |   |   |
|                | Fracture stade V +<br>Hémopéritoine   | 2               |              |   |   |
|                | Fracture stade III +<br>Hémopéritoine | 2               |              |   |   |
|                | Fracture stade IV+<br>Hémopéritoine   | 2               |              |   |   |
| Foie           | Fracture stade V+<br>Hémopéritoine    | 1               | 5            |   |   |
|                | Fracture stade III                    | 1               |              |   |   |
|                | Fracture stade IV                     | 2               |              |   |   |
| Intestins      | Perforation jéjunale                  | 3               | 10           |   |   |
|                | Perforation iléale                    | 2               |              |   |   |
|                | Perforation colique                   | 2               |              |   |   |
|                | Perforation<br>appendiculaire         | 1               |              |   |   |
|                | Occlusion intestinale                 | 1               |              |   |   |
|                | Perforation duodénale                 | 1               |              |   |   |
|                | Diaphragme                            | Hernie          |              | 1 | 1 |
|                | Pancréas                              | Pseudokyste     |              | 1 | 1 |
|                | Paroi                                 | Hématome        |              | 1 | 1 |

## II.4. ASPECTS DIAGNOSTIQUES

### II.4.1. Organes atteints

La rate était l'organe le plus atteint dans 29,1 %, suivi du foie avec 25 %. Les détails sont illustrés dans les tableaux suivants.

**Tableau XXV : Répartition des patients selon les lésions spléniques**

| <b>Lésions spléniques</b> | <b>Effectifs</b> |
|---------------------------|------------------|
| Contusion stade I         | 2                |
| Contusion stade II        | 2                |
| Contusion stade III       | 4                |
| Fracture stade IV         | 4                |
| Fracture stade V          | 2                |
| Total                     | 14 (29,1 %)      |

**Tableau XXVI : Répartition des patients selon les lésions hépatiques**

| <b>Lésions hépatiques</b> | <b>Effectifs</b> |
|---------------------------|------------------|
| Contusion stade I         | 2                |
| Contusion stade II        | 3                |
| Contusion stade III       | 4                |
| Fracture stade IV         | 2                |
| Fracture stade V          | 1                |
| Total                     | 12 (25 %)        |

**Tableau XXVII : Répartition des patients selon les lésions rénales**

| <b>Lésions rénales</b> | <b>Effectifs</b> |
|------------------------|------------------|
| Contusion stade I      | 1                |
| Contusion stade II     | 3                |
| Fracture stade III     | 4                |
| Fracture stade IV      | 2                |
| Total                  | 10 (20,8 %)      |

**Tableau XXVIII : Répartition des patients selon les lésions intestinales**

| <b>Lésions intestinales</b> | <b>Effectifs</b> |
|-----------------------------|------------------|
| Perforation jéjunale        | 3                |
| Perforation iléale          | 2                |
| Perforation colique         | 2                |
| Perforation duodénale       | 1                |
| Perforation appendiculaire  | 2                |
| Occlusion intestinale       | 1                |
| Appendicite                 | 1                |
| Total                       | 12 (25 %)        |

**Tableau XXIX : Répartition des patients selon les autres lésions abdominales**

| <b>Lésions abdominales</b> | <b>Effectifs</b> |
|----------------------------|------------------|
| Pseudokyste du pancréas    | 1                |
| Rupture vésicale           | 1                |
| Rupture diaphragmatique    | 1                |
| Hématome pariétal          | 1                |



#### II.4.2. Lésions associées

Les lésions périphériques (membres supérieurs et inférieurs ; organes génitaux externes) représentaient la majorité des lésions associées (50 %), suivit des lésions thoraciques (35,7 %).le tableau XXX illustre les détails.

**Tableau XXX : Répartition des patients selon les lésions associées**

| Lésions associées    | Type de lésion                    | Effectif (N=14)                 | Pourcentage |
|----------------------|-----------------------------------|---------------------------------|-------------|
| Périphériques        | Fracture des 2 os de l'avant-bras | 2                               | 50          |
|                      | Fracture humérale                 | 1                               |             |
|                      | Fracture du poignet               | 1                               |             |
|                      | Plaie du genou                    | 1                               |             |
|                      | Plaie scrotale                    | 1                               |             |
|                      | Myosite de la jambe               | 1                               |             |
|                      | Thoraciques                       | Contusion pulmonaire            |             |
| Fracture cotes       |                                   | 1                               |             |
| Pneumothorax         |                                   | 1                               |             |
| Hémopneumothorax     |                                   | 1                               |             |
| Cranio-encéphaliques |                                   | Contusion hémorragique frontale | 1           |
|                      | Lésions axonales diffuses         | 1                               |             |

#### II.4.3. Diagnostic retenu

Les lésions des organes pleins représentaient 71 % du diagnostic, ceux d'organes creux 25 % et les lésions pariétales 4 %. Parmi ces lésions, certaines

étaient associées. Les tableaux XXXI, XXXII, XXXIII et XXXIV illustrent les détails du diagnostic.

**Tableau XXXI : Répartition des patients selon les lésions d'organes pleins**

| <b>Organes pleins</b> | <b>Lésions</b>                                   | <b>Effectifs</b> |
|-----------------------|--|------------------|
| Rate                  | Contusion splénique stade I                      | 2                |
|                       | Contusion splénique stade II                     | 2                |
|                       | Contusion splénique stade III +<br>hémopéritoine | 4                |
|                       | Fracture splénique stade IV + hémopéritoine      |                  |
|                       | Fracture splénique stade V + hémopéritoine       | 4                |
|                       |  | 2                |
| Foie                  | Contusion hépatique stade I                      | 2                |
|                       | Contusion hépatique stade II                     | 3                |
|                       | Fracture hépatique stade III + hémopéritoine     |                  |
|                       | Fracture hépatique stade IV +<br>hémopéritoine   | 4                |
|                       | Fracture hépatique stade V + hémopéritoine       | 2                |
|                       | 1  |                  |
| Reins                 | Contusion rénale stade I                         | 1                |
|                       | Contusion rénale stade II                        | 3                |
|                       | Fracture rénale stade III                        | 4                |
|                       | Fracture rénale stade IV + uropéritoine          | 2                |
| Pancréas              | Pseudokyste                                      | 1                |
| <b>Total</b>          |  | <b>37 (77%)</b>  |

**Tableau XXXII : Répartition des patients selon les lésions d'organes creux**

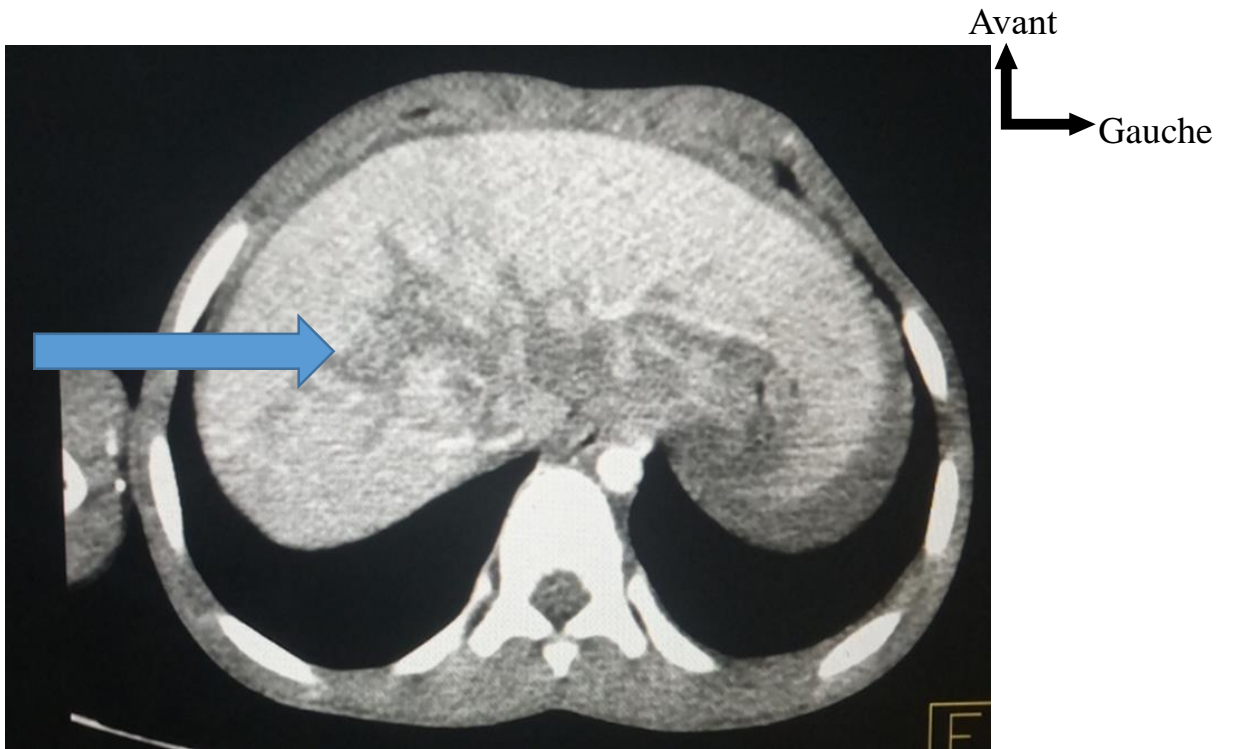
| <b>Organes creux</b> | <b>Lésions</b>                            | <b>Effectifs</b> |
|----------------------|---|------------------|
| Intestins            | Péritonite par perforation jéjunale       | 3                |
|                      | Péritonite par perforation iléale         | 2                |
|                      | Péritonite par perforation colique        | 2                |
|                      | Péritonite par perforation duodénale      | 1                |
|                      | Péritonite par perforation appendiculaire | 2                |
|                      | Occlusion intestinale sur brides          | 1                |
|                      | Appendicite                               | 1                |
| Vessie               | Rupture + uropéritoine                    | 1                |
| <b>Total</b>         |   | <b>13 (27 %)</b> |

**Tableau XXXIII : Répartition des patients selon les lésions pariétales**

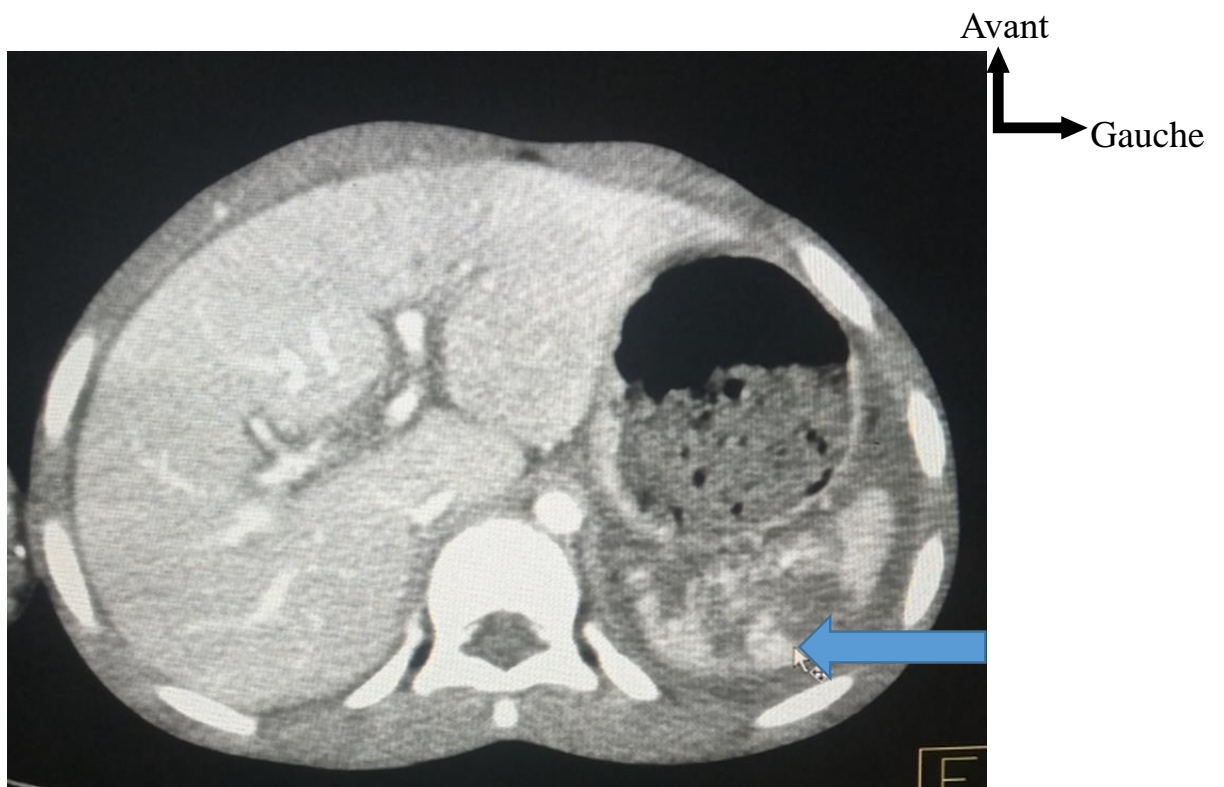
| <b>Lésions pariétales</b>         | <b>Effectifs</b> |
|-----------------------------------|------------------|
| Hématome pariétal du flanc gauche | <b>1</b>         |
| Rupture diaphragmatique           | <b>1</b>         |
| <b>Total</b>                      | <b>2 (4 %)</b>   |

**Tableau XXXIV : Répartitions des patients selon les associations lésionnelles**

| <b>Associations lésionnelles</b>  | <b>Effectifs</b> |
|---|------------------|
| Fracture hépatique stade III + fracture splénique stade IV + fx humérale                    | 2                |
| Fracture hépatique stade III + fracture rénale stade IV+ contusion pulmonaire +fx des cotes | 1                |
| Fracture splénique stade V + fracture rénale stade III+ contusion pulmonaire                | 1                |
| Rupture diaphragmatique + fracture splénique stade III                                      | 1                |
| Perforation duodénale + contusion hépatique stade II  | 1                |
| Contusion hépatique stade IV + hémopneumothorax compressif                                  | 1                |
| Contusion splénique stade II + myosite de la jambe gauche                                   | 1                |
| Contusion splénique stade I + contusion hémorragique frontale                               | 1                |
| Contusion splénique stade V + fx des 2 os de l'avant-bras droit+ fx poignet gauche          | 1                |
| Contusion rénale stade II + fx des 2 os de l'avant-bras gauche                              | 1                |
| Contusion splénique stade V + pneumothorax + plaie du genou                                 | 1                |
| Contusion hépatique stade I + lésions axonales diffuses                                     | 1                |
| Rupture vésicale + plaie scrotale   | 1                |



**Figure 25 : Coupe scannographique montrant une contusion hépatique chez une de patiente âgée de 8ans (flèche bleue) (CHRZ)**



**Figure 26 : Coupe scannographique montrant une fracture splénique stade III (flèche bleue) chez un de nos patient âgée de 6ans (CHRZ)**

## II.5. ASPECTS THÉRAPEUTIQUES

### II.5.1. Traitement médical

Vingt-huit de nos patients ont reçu un traitement médical à base d'antalgiques, d'antibiotiques et d'une surveillance simple. Les tableaux XXXV et XXXVI illustrent les détails.

**Tableau XXXV : Répartition des patients non opérés selon l'analgésie reçue**

| Analgésie              | Effectif | Pourcentage |
|------------------------|----------|-------------|
| Paracétamol            | 20       | 71,4        |
| Paracétamol + tramadol | 5        | 17,9        |
| Paracétamol + néfopam  | 3        | 10,7        |
| Total                  | 28       | 100         |

**Tableau XXXVI : Répartition des patients non opérés selon l'antibiothérapie reçue**

| Antibiotique                                    | Effectif | Pourcentage |
|---|----------|-------------|
| Amoxicilline-acide clavulanique                 | 13       | 46,4        |
| Ceftriaxone                                     | 9        | 32,2        |
| Ceftriaxone + métronidazole                     | 4        | 14,3        |
| Amoxicilline-acide clavulanique + métronidazole | 2        | 7,1         |
| Total   | 28       | 100         |

### II.5.2. Traitement chirurgical

#### II.5.2.1. Traitement non opératoire ou conservateur

Dans notre étude, 28 enfants soit 58,3 % avaient bénéficié d'un traitement non opératoire et d'une surveillance stricte et continue en réanimation : clinique, échographique et biologique. Nous avons retrouvé 16 patients qui étaient instables sur le plan hémodynamique ; les 9 avaient bénéficié d'une transfusion dont 5 stabilisés. Les tableaux suivants illustrent les détails du traitement.

**Tableau XXXVII : Répartition des patients selon la transfusion**

| Type       | Effectif | Nombre de transfusion | Volume transfusé |
|------------|----------|-----------------------|------------------|
|            | 6        | 2                     |                  |
| Sang total | 1        | 3                     | 20 cc/kg         |
|            | 2        | 1                     |                  |

**Tableau XXXVIII : Répartition des patients selon le remplissage vasculaire**

| Solutés    | Effectifs (n = 28) |
|------------|--------------------|
| SSI        | 21                 |
| SG5 %      | 16                 |
| RL         | 3                  |
| Gélofusine | 2                  |

**Tableau XXXIX : Répartition des patients selon la surveillance**

| Modalité de la surveillance | Effectifs |
|-----------------------------|-----------|
| Constantes par 30 minutes   |           |
| NFS par 6 heures            | 2         |
| Échographie après 24 heures |           |
| Constantes par heure        | 16        |
| NFS par 12 heures           |           |
| Constantes par 2 heures     | 10        |
| NFS par 24 heures           |           |
| Total                       | 28        |

### II.5.2.2. Traitement opératoire

Dans notre série, le traitement opératoire était indiqué chez 20 patients contus.

La laparotomie était indiquée :

- soit après réalisation du bilan radiologique évoquant une lésion d'un organe creux, ou devant des signes de péritonite aiguë généralisée ;

- soit en cas d’instabilité hémodynamique ne répondant pas aux mesures de réanimation intensives ;
- soit pour traiter des complications survenant au cours de la surveillance ou du suivi.

#### II.5.2.2.1. Délai de prise de décision

Le délai moyen de prise de décision était de 68,55 heures avec des extrêmes de 3 et 240 heures. L’écart-type était de 67,4. Chez 12 patients, soit 60 %, la décision a été prise dans les 24 heures. Le tableau XL illustre les détails.

**Tableau XL : Répartition des patients selon le délai de prise de décision**

| Délai de prise de décision | Fréquence | Pourcentage |
|----------------------------|-----------|-------------|
| < 25 h                     | 12        | 60,0        |
| 25 h–72 h                  | 2         | 10,0        |
| 73 h–168 h                 | 5         | 25,0        |
| ≥ 169 h                    | 1         | 5,0         |
| Total                      | 20        | 100,0       |

#### II.5.2.2.2. Gestes réalisés

Les gestes ont été dominés par avivement des berges plus sutures des perforations intestinales. Le tableau XLI illustre les détails.



**Tableau XLI : Répartition des patients selon les gestes réalisés**

| <b>Exploration chirurgicale</b>            | <b>Gestes opératoires</b>   | <b>Nombre</b> |
|--|---|---------------|
| Péritonite par perforation jéjunale        | Aspiration + avivement des berges + suture + toilette abdominale                | 3             |
| Péritonite par perforation colique         | Aspiration + avivement des berges + suture + rétrovidange + toilette abdominale | 2             |
| Péritonite par perforation iléale          | Aspiration+ Avivement des berges + suture + toilette abdominale                 | 2             |
| Péritonite par perforation appendiculaire  | Appendicectomie + toilette abdominale + drainage                                | 2             |
| Perforation duodénale+ contusion hépatique | Suture duodénale + toilette au sérum chaud + fermeture                          | 1             |
| Pseudokyste du pancréas                    | Drainage pseudokyste  | 1             |
| Rupture diaphragmatique                    | Réduction des organes + fermeture brèche  | 1             |
| Rupture vésicale                           | Suture de la brèche   | 1             |
| Occlusion intestinale sur brides           | Adhésiolyse + toilette + drainage   | 1             |
| Appendicite                                | Appendicectomie de  | 1             |
| Rupture des veines sus-hépatiques          | Aspiration + packing hépatique + suture   | 1             |
| Contusion rénale avec urinome              | Drainage de l'urinome   | 2             |
| Contusion hépatique avec hémopéritoine     | Aspiration + toilette abdominale + fermeture                                    | 1             |
| Hématome pariétal                          | Drainage  | 1             |
| <b>Total</b>                               |   | <b>20</b>     |

### II.5.2.2.3. Traitement post-opératoire

Tous nos patients opérés avaient bénéficié d'un traitement post-opératoire à base d'antalgiques et d'antibiotiques.

#### II.5.2.2.3.1. Analgésie post-opératoire

Tous nos patients opérés avaient bénéficié d'une analgésie. Les détails sont illustrés dans le tableau XLII.

**Tableau XLII : Répartition des patients selon l'analgésie post-opératoire**

| Analgésie   | Effectif | Posologie | Voie          | Durée   |
|-------------|----------|-----------|---------------|---------|
| Paracétamol | 14       | 60 mg/kg  | Intraveineuse | 5 jours |
| Tramadol    | 5        | 1 mg/kg   | Intraveineuse | 3 jours |
| Morphine    | 1        | 1 mg/kg   | Intraveineuse | 1 jour  |

#### II.5.2.2.3.2. Antibiothérapie post-opératoire

Les antibiotiques utilisés étaient :

- ceftriaxone injectable 50 mg/kg/j en deux prises ;
- métronidazole injectable 30 mg/kg/j en trois prises ;
- gentamycine injectable 3 mg/kg en une prise pendant 5 jours ;
- amoxicilline–acide clavulanique (AAC) injectable 100 mg/kg/j.

L'association ceftriaxone, gentamycine et métronidazole était utilisée chez 40 % des patients. Le reste des données est consigné dans le tableau XLIII.

**Tableau XLIII : Répartition des patients selon l'antibiothérapie post-opératoire**

| Antibiothérapie                       | Effectif | Pourcentage |
|---------------------------------------|----------|-------------|
| Ceftriaxone–gentamicine–métronidazole | 8        | 40          |
| AAC–gentamicine–métronidazole         | 5        | 25          |
| Ceftriaxone–métronidazole             | 4        | 20          |
| AAC–métronidazole                     | 3        | 15          |
| Total                                 | 20       | 100         |

#### II.5.2.2.4. Suites opératoires

Les suites opératoires étaient simples dans 75 % des cas. Nous avons enregistré deux complications (une plaie iatrogène gastrique à un drainage percutané d'une collection pancréatique compressive et un collapsus cardiovasculaire) et trois décès. Les détails sont illustrés dans le tableau XLIV.

**Tableau XLIV : Répartition des patients selon les suites opératoires**

| Suites opératoires | Effectif | Pourcentage |
|--------------------|----------|-------------|
| Simple             | 15       | 75          |
| Complicés          | 2        | 10          |
| Décès              | 3        | 15          |
| Total              | 20       | 100         |

## II.6. ASPECTS ÉVOLUTIFS

### II.6.1. Durée d'hospitalisation

La durée d'hospitalisation moyenne était de 7,93 jours avec des extrêmes de 1 et 30 jours. Parmi les hospitalisés, 40 % l'étaient pendant plus de sept jours. Le reste des détails est consigné dans le tableau XLV.

**Tableau XLV : Répartition des patients selon la durée d'hospitalisation**

| Durée d'hospitalisation | Effectif | Pourcentage |
|-------------------------|----------|-------------|
| De 0 à 2 jours          | 5        | 11,2        |
| De 3 à 7 jours          | 22       | 48,8        |
| De 8 à 10 jours         | 9        | 20          |
| Plus de 10 jours        | 9        | 20          |
| Total                   | 45       | 100         |

## **II.6.2. Évolution**

### **II.6.2.1. À court terme**

En post-opératoire, 2 patients ont présenté des complications dont une plaie gastrique iatrogène (fermeture + drainage) et un collapsus cardiovasculaire (remplissage et amines) ayant bien évolué.

### **II.6.2.2. À moyen et long termes**

Nous n'avons pas retrouvé de complications à moyen et à long terme.

### **II.6.2.3. Pronostic**

Le pronostic était favorable dans l'ensemble, avec 93,75 % de survie sur une durée moyenne de 12 mois, avec des extrêmes de 1 et 84 mois. Nous avons enregistré trois décès :

- un choc hémorragique non jugulé par le remplissage ;
- une détresse respiratoire aiguë ;
- un arrêt cardio-respiratoire ;

Le tableau XLVI illustre les détails du pronostic.

**Tableau XLVI : Répartition des patients selon le pronostic**

| <b>Pronostic</b> | <b>Effectif</b> | <b>Pourcentage</b> |
|------------------|-----------------|--------------------|
| Favorable        | 45              | 93,75              |
| Décédé           | 3               | 6,25               |
| Total            | 48              | 100                |

### **II.6.2.4. Le recul**

Le recul moyen était de 12 mois avec des extrêmes de 1 et 84 mois.

### III. DISCUSSION

#### III.1. Aspects épidémiologiques

Durant notre période d'étude, de janvier 2014 à décembre 2021 soit 7 ans, quarante-huit patients ont été hospitalisés et prise en charge au service pour contusion abdominale. Notre étude est semblable à celles retrouvées par NDOUR et al. à Dakar qui a trouvé 55 cas en 6 ans et DAOU au Mali qui a trouvé 42 cas en 4 ans [107,11]. Par contre, elle présente une différence par rapport à ceux retrouvés par OUILKI au Maroc 106 cas en 5 ans [48]. Cette différence pourrait s'expliquer par la différence de la population d'étude. En effet, OUILKI avait étudié les contusions abdominales dans la population générale.

Dans notre série, l'âge moyen était de 10,35 ans avec des extrêmes de 3 à 15 ans. La tranche d'âge la plus représentée était celle de 10 ans et plus. Ce résultat est similaire à ceux retrouvés par TRAORE, RAHALI et MBOUTOL [1,15,57]. Mais, notre résultat est statistiquement inférieur à celui de DAOU [11]. On déduit que nos résultats concordent avec ceux de la littérature. Le tableau XLVII compare l'âge moyen de survenue d'une contusion abdominale en Afrique.

**Tableau XLVII : Variation de l'âge moyen de survenue d'une contusion abdominale en Afrique selon les auteurs**

| Auteurs                       | Âges moyens (ans) |
|-------------------------------|-------------------|
| TRAORE au Mali (2019) [1]     | 10,05             |
| RAHALI au Maroc (2016) [15]   | 09                |
| MBOUTOL au Congo (2015) [57]  | 09                |
| DAOU au Mali (2021) [11]      | 21,03             |
| NOTRE ÉTUDE au Sénégal (2022) | 10,35             |

Plusieurs études rapportent que les contusions abdominales surviennent plus fréquemment chez l'homme que chez la femme [1,11,15,19,42,95,107]. Notre étude a objectivé une nette prédominance masculine soit un sex-ratio de 2,69. Il varie généralement de 1,5 à 13 dans les études antérieures [1,11,15,107,57]. La turbulence, la grande vivacité des garçons pourraient expliquer cette prédominance masculine.

Dans notre étude le niveau d'instruction n'a été précisé que dans 8,33 % des cas, ce qui a rendu difficile la comparaison avec les résultats des séries antérieures.

Dans notre série, la principale circonstance de survenue de l'accident était un accident ludique (chute du haut d'un arbre) dans 52,1 %. La deuxième étiologie étant les AVP 22,9 % puis viennent les accidents du sport 10,4 %. Ceci concorde avec les résultats retrouvés chez MBOUTOL et ZANGA [19,57]. Par contre, nos résultats étaient différents de ceux retrouvés dans la majorité des études antérieures [1,11,15,53,61,93,95,107] ; dont les AVP étaient retrouvés en premier lieu. Cette différence pourrait s'expliquer par la richesse de la Casamance en arbres fruitiers ce qui fait que les enfants font plus de traumatisme par chute d'arbre.

Dans notre série, 24 patients étaient évacués et 24 amenés par leurs parents. Parmi les patients évacués, 62,5 % étaient évacués par une ambulance et 37,5 % par les sapeurs-pompiers. Ce résultat est similaire à celui de TRAORE qui avait trouvé 70 % des patients amenés par leurs parents [1]. Mais statistiquement inférieur à celui de DAOU qui avait trouvé 80,9 % des patients amenés par leurs parents [11]. Cette différence pourrait s'expliquer la différence de la taille de l'échantillon qui était plus petite dans la série de DAOU, mais surtout la pauvreté du plateau technique au mali.

## **III.2. Aspects cliniques**

### **III.2.1. Délai de consultation**

Le délai entre le traumatisme et la consultation est important à préciser, car il peut conditionner la prise en charge diagnostique et thérapeutique. Dans notre étude, 35cas soit 73 % avaient consulté dans les 24 heures suivant le traumatisme. Nos résultats sont comparables à ceux retrouvés par DAOU, RAHALI et OUNARAIN qui ont trouvé respectivement 69 %, 80 % et 86 % des patients qui avaient consulté dans les 24 heures suivant le traumatisme [11,15,53].

Pour les 27 % qui ont consulté après les 24 heures, plusieurs facteurs peuvent être incriminés. Ces facteurs sont :

- soit la sous-estimation des signes cliniques par les parents de la victime qui ne consultent qu'en cas d'aggravation de son état ;
- soit le passage inaperçu de ces signes qui ne réapparaissent qu'en cas de complication ;
- soit par l'accès difficile aux structures sanitaires de références.

### **III.2.2. Signes fonctionnels**

La douleur abdominale fait partie des maîtres symptômes d'une contusion abdominale. Dans notre série, elle représentait 85,4 % des signes fonctionnels.

Nos résultats sont comparables à la série de TRAORE, de RAHALI, de NDOUR et de CAMARA qui ont trouvé respectivement 100 %, 70 %, 100 % et 100 % [1,15,107,110]. Mais inférieurs à la série de NOUHOUM et d'OUNARAIN qui ont trouvé 54,44 % et 30,88 % [42,53].

16,7 % de nos patients présentaient des vomissements. Ce qui est similaire à la série de NDJIMDE et CAMARA respectivement 16,12 % et 16,2 [54,110]. Mais inférieur à la série de TRAORE qui avait trouvé 50 % [1].

L'hématurie est un bon élément d'orientation vers l'appareil urinaire. Elle était présente dans 14,6 % de nos patients. Ce qui est comparable à ceux de DAOU et

RAHALI qui ont trouvé respectivement 11,9 % et 10 % [11,15]. Mais supérieur à ceux de TRAORE, d'OUNARAIN, et de CAMARA qui ont trouvé respectivement 5 %, 4,41 % et 6,7 % [1,53,110]. Nous pouvons déduire que nos résultats concordent avec ceux de la littérature.

### **III.2.3. Signes généraux**

Dans notre série, 18,8 % de nos patients avaient une altération de l'état général. Cette valeur élevée de l'altération de l'état général pourrait s'expliquer par le retard de consultation. Nos résultats sont comparables à ceux de RAHALI et NDOUR qui ont trouvé respectivement 15 % et 12,72 % [15,107]. Par contre, nos résultats sont supérieurs à ceux de ZAIBAKMANEL qui retrouvait 5,7 % [15]. Cette différence pourrait s'expliquer par la différence de la taille de l'échantillon.

La température habituellement élevée, dans certains cas tels que la péritonite aiguë généralisée, était notée chez 27,1 % de nos patients. Cette valeur est comparable aux données de l'étude de TRAORE ou elle était présente chez 30 % mais inférieure à la valeur retrouvée dans l'étude de CAMARA a qui était de 22 % [1,110]. Ce taux est largement supérieur au 11,76 % retrouvé par d'OUNARAIN dans sa série [53].

### **III.2.4. Signes physiques**

Dans notre étude, l'examen abdominal avait retrouvé une distension abdominale dans 35,4 %. Nos résultats sont comparables à ceux de DAOU qui l'a trouvé 42,8 % [11]. Nos résultats sont statistiquement supérieurs à la série de ZAIBAKMANEL qui avait trouvé 5 % [14].

Nous avons retrouvé des dermabrasions abdominales chez 27,1 % de nos patients. Nos résultats sont comparables à ceux de RAKOTOMEN et al. qui ont trouvé 29,85 % [73]. Nos résultats sont statistiquement supérieurs à la série de ZAIBAKMANEL qui avait trouvé 15 % de dermabrasions abdominales [14].



Cette différence pourrait s'expliquer par le fait que la taille de l'échantillon était plus petite dans l'étude de ZAIBAKMANEL.

La palpation retrouvait une défense abdominale diffuse dans 87,5 %. Ce qui est statistiquement comparable aux résultats de NOUHOUM et NDJIMDE qui avaient trouvé respectivement 69 % et 64,5 % [42,54]. Par contre nos résultats sont supérieurs à ceux retrouvés par DAOU et RAHALI qui ont retrouvé respectivement 35,7 %, 20 % [11,15]. Cette différence pourrait s'expliquer par le fait que la taille de l'échantillon était plus petite dans leurs études.

La contracture abdominale diffuse était retrouvée dans 10,4 % ce résultat concorde avec celui de Rahali [15] qui avait retrouvé 10 %, mais il reste inférieur à ceux de DAOU, NDJIMDE et OUILKI qui ont trouvé respectivement 28,6 %, 24,19 % et 38 % dans leurs études [11,54,48]. Cette fréquence peu élevée de la contracture pourrait être due au court délai de consultation dans notre étude.

La matité était retrouvée dans 22,9 %. Ce qui est inférieur aux valeurs retrouvées dans la série de NOUHOUM, qui avait trouvé 30 % [42]. On note une différence statistiquement significative avec ceux de TRAORE et NDJIMDE qui ont retrouvé respectivement 75 % et 68 % [1,54]. Cette différence pourrait être due à la fréquence élevée d'épanchement péritonéale dans les séries de TRAORE et NDJIMDE.

Le toucher rectal constitue un élément primordial pour le diagnostic de péritonite en cas de douleur franche donnant le cri de douglas [112]. Dans notre série, malgré son importance, le toucher rectal n'a été effectué que chez deux patients ce qui rend difficile la comparaison. En effet, dans la série de Rahali [15], le toucher rectal n'a été effectué chez aucun patient. Par contre, il avait retrouvé un cri de douglas dans la série de DAOU, de NOUHOUM et NDIMDE respectivement 26 %, 37 % et 53 % [11,42,54].

### **III.3. Aspects paracliniques**

#### **III.3.1. La biologie**

Le bilan biologique surtout la numération formule sanguin et le groupage sanguin rhésus, doit être réalisé le plus rapidement possible. Cependant l'absence de résultats ne doit pas retarder la prise en charge.

Dans notre série une anémie avec un taux d'hémoglobine moyen de 10,59 a été retrouvée chez 64,6 %. Nos résultats sont statistiquement supérieurs à ceux de NOUHOUM, d'OUILKI, et d'OUNARAIN qui ont trouvé respectivement 49 %, 37,7 % et 28,13 % [42, 48,53]. Cette différence pourrait s'expliquer par le fait que l'anémie soit fréquente dans notre contexte [113], et que la contusion vient aggraver cette anémie.

Une hyperleucocytose à prédominance neutrophile a été retrouvée chez 56,3 % de nos patients. Ce qui concorde avec la série de NDOUR et al. qui retrouve 51,9 % et d'OUNARAIN qui retrouve 59 % [107,53]. Elle peut orienter vers une surinfection d'un éventuel épanchement péritonéal.

Nous avons retrouvé 6,2 % de thrombopénie. Ce qui concorde avec la série d'OUNARAIN qui retrouve 4,5 % [53].

La détermination du groupe sanguin facteur rhésus doit être systématiquement pratiquée chez tout blessé, car il peut à tout moment nécessiter une transfusion [53]. Dans notre étude, le groupage a été réalisé chez 68,75 % de nos patients.

L'ionogramme sanguin réalisé chez 12 patients avait montré une hypokaliémie dans un cas, une hypernatrémie dans un cas et une hyponatrémie dans un cas. Cette perturbation de l'ionogramme sanguin s'expliquerait par l'abondance des vomissements et l'installation du troisième secteur pour les péritonites. Les résultats d'ionogramme n'ont pas été rapportés dans les séries antérieures.

#### **III.3.2. L'imagerie**

L'ASP debout de face ou en décubitus latéral gauche recherche le pneumopéritoine qui est pathognomonique d'une rupture d'un organe creux

[55]. Dans notre série, l'ASP a été réalisée que chez 4 de nos patients soit 8,4 %. Elle était normale dans les deux cas et avait retrouvé deux cas de pneumopéritoine. Ces résultats concorde avec ceux de TRAORE et OUNARAIN qui l'ont réalisé dans 8 cas et trouvé respectivement 3 et 2 cas de pneumopéritoine [1,53]. Nos résultats sont statistiquement inférieurs aux résultats retrouvés dans la série de NOUHOUM ou un pneumopéritoine a été retrouvé chez 50 % (16 cas sur 32) des patients [42]. Cette différence pourrait être due au faible taux de réalisation de l'ASP dans notre étude. Toutefois, l'absence de pneumopéritoine n'élimine pas une perforation d'organe creux, car l'organe creux peut être vide de gaz et/ou la perforation peut être obstruée par un viscère voisin ou l'épiploon [82].

L'échographie abdominale est un moins très simple qui permet de détecter un épanchement liquidien intra-péritonéal. Elle recherche aussi des lésions hépatiques, spléniques, rénales ou pancréatiques [82]. Elle a été demandée chez 58,4 % de nos patients. Ce qui est statistiquement comparable à la série de Nouhoum qui l'avait réalisé dans 68 % [42]. Nos résultats sont inférieurs à ceux retrouvés dans les séries de TRAORE, d'OUILKI, d'OUNARAIN et de NDOUR qui l'ont réalisé respectivement dans 80 %, 82 %, 100 % et 89 % [1,48,53,107].

La TDM est considérée par beaucoup comme l'examen de choix en cas de traumatisme fermé de l'abdomen chez l'enfant sans instabilité hémodynamique pour détecter une lésion viscérale intra-abdominale avec une sensibilité proche de 100 % pour certains auteurs [1]. La majorité de nos patients 54,2 % avaient bénéficié d'une tomodensitométrie. Ce qui concorde avec les résultats de RAHALI et d'OUILKI qui l'ont réalisé respectivement dans 50 % et 53,7 % [15,48]. Par contre nos résultats sont supérieurs à ceux de TRAORE, NOUHOUM et NDOUR qui l'ont réalisée respectivement dans 15 %, 39 % et 38 % [1,42,107] ; inférieurs à ceux d'Ounarain qui l'avait réalisé dans 83 %

[53]. Nous pouvons déduire que nos résultats concordent avec ceux de la littérature.

### **III.4. Aspects diagnostics**

#### **III.4.1. Organes atteints**

Au cours des contusions abdominales, le foie et la rate restent les deux organes pleins les plus fréquemment atteints. Cette donnée est vérifiée dans notre étude où ils ont été atteints respectivement dans (12 cas) soit 25 % et (14 cas) soit 29,1 % des lésions retrouvés. La rate est réputée être l'organe intra-abdominale le plus fréquemment atteint au cours des contusions abdominales et son atteinte lors d'une contusion abdominale est une éventualité potentiellement grave. Bien qu'étant de loin le viscère le plus volumineux de l'abdomen, le foie n'est que le deuxième organe, après la rate, à être le plus fréquemment atteint lors des traumatismes abdominaux [82]. Les lésions hépatiques occupaient la deuxième place dans notre étude. Nos résultats sont comparables à ceux retrouvés dans la littérature [13,15,19,53,56]. Certaines études positionnent plutôt le foie en première place [107,15].

Dans notre étude, les traumatismes rénaux occupaient la troisième place après la rate et le foie. Ils représentent 20 % des lésions. Ces résultats concordent avec ceux de la littérature [2,12,15,27,107]. L'atteinte rénale lors des traumatismes abdominaux nécessite soit un impact particulier au niveau de la fosse lombaire ou un polytraumatisme avec un choc à haute énergie cinétique.

Le pancréas qui est un organe plein rétro-péritonéal peut également être touché dans les traumatismes abdominaux souvent avec un impact au niveau de la région épigastrique ou ombilicale. Ainsi, nous avons un cas de faux kyste du pancréas suite à un traumatisme abdominal. Ce faux kyste du pancréas correspond à une collection pancréatique délimitée par les organes de voisinage donc sans paroi propre. Notre série a aussi retrouvé un cas de Pseudo kyste du pancréas. Ce qui concorde avec les séries de RAHALI et OUNARAIN qui ont

trouvé respectivement 1 et 2 cas [15,53]. MAIGA dans son étude a objectivé une fréquence annuelle moyenne de 2 cas de pseudokyste du pancréas post-traumatique chez les enfants [114]. KANTRI, dans sa série, avait retrouvé 8 cas (sur 16 ans) de faux kystes du pancréas post-traumatiques [115].

À côté des lésions des organes pleins, les traumatismes abdominaux peuvent occasionner des lésions d'organes creux tels que l'intestin grêle l'estomac et le côlon réalisant ainsi des perforations digestives. C'est ainsi que nous avons retrouvé 10 perforations digestives soit 20,8 %. Ces perforations digestives siègent le plus souvent au niveau des zones de transitions entre un segment fixe et un segment mobile du tube digestif comme la première anse jéjunale ou la dernière anse iléale. Cette donnée est vérifiée dans notre étude où 7 des 10 lésions perforatives digestives siégeaient au niveau de ces zones.

MAHMOUD avait retrouvé 9 cas de perforations digestives sur 8 ans et NDOUR 4 cas sur 6 ans [22,107]. Ce qui concorde avec nos résultats. Par contre, WADE et al. et WISSAL, dans leurs séries, avaient retrouvé respectivement 55 cas (9 ans) et 22 cas (10 ans) [94,21]. Cette différence pourrait être due au fait que la taille de l'échantillon était plus volumineuse dans la série de WADE (1 280 patients) et WISSAL (289 patients) et que ces derniers avaient étudié les contusions ainsi que les plaies de l'abdomen.

La hernie diaphragmatique post-traumatique est une pathologie peut fréquente chez l'enfant, compliquant les traumatismes de l'abdomen et du thorax [116]. Dans notre série, nous avons retrouvé un cas de rupture diaphragmatique. Ce résultat est comparable à la série de RAHALI, OUNARAIN et NDOUR qui a retrouvé respectivement 1 cas, 1 cas et 2 cas [15,53,107].

L'occlusion intestinale sur bride est strictement mécanique, soit par compression directe de la bride sur la lumière intestinale entraînant son obstruction, soit par volvulus, soit les deux [117]. Dans notre série, nous avons retrouvé un cas d'occlusion intestinale sur bride. SAMLALI avait rapporté 6 cas occlusions intestinales sur bride dans un contexte de traumatisme abdominal [117]. Un cas

de sténose post-traumatique du grêle a été rapporté par FAUREA et al. [24]. Le mécanisme pourrait être le même.

Un cas d'appendicite aiguë a été retrouvé dans notre série, ce qui ne peut être expliqué que par une découverte fortuite, l'appendicite aiguë étant d'origine infectieuse. Des cas similaires n'ont pas été rapportés par la littérature.

Dans notre série, nous avons retrouvé un cas de rupture vésicale. Ce qui concorde avec la série de DAOU qui avait trouvé un cas de rupture vésicale [11].

Un cas d'hématome pariétal a été retrouvé dans notre série. TRAORE avait trouvé un cas d'hématome pariétal [1]. Nos résultats concordent avec la littérature.

#### **III.4.2. Lésions associées**

L'association d'une contusion abdominale avec des lésions extra abdominales est plus fréquente chez l'enfant [16]. Le diagnostic est parfois difficile. L'atteinte abdominale peut être au second plan ou passer inaperçue, devant un autre traumatisme plus grave dominant la symptomatologie et mettant en jeu le pronostic vital [17].

Parmi ces lésions associées, les lésions orthopédiques (7 cas) viennent en tête de liste dans notre étude. Les lésions thoraciques occupent la deuxième place. DAOU, dans sa série avait retrouvé les lésions thoraciques en tête de liste, suivi des lésions orthopédiques [11]. Par contre, RAHALI avait retrouvé une prédominance des lésions cranio-encéphaliques. Nos résultats concordent avec les données de la littérature.

#### **III.5. Aspects thérapeutiques**

Le traitement non opératoire ou conservateur des contusions de l'abdomen représente une approche thérapeutique nouvelle. La disponibilité d'un plateau technique performant constitue classiquement une des principales conditions

pour la réussite de cette attitude [118]. Dans notre étude, 28 enfants soit 58,3 % avaient bénéficié d'un traitement non opératoire. Nos résultats se rapprochent de ceux de TRAORE, BELEMLILGA et OUNARAIN qui ont trouvé respectivement 65 %, 58,7 %, et 52,9 % [1,45,53]. NDOUR dans sa série avait trouvé 85 % de traitement non opératoire.

Dans le cas d'une contusion abdominale, il faut savoir ne pas passer à côté d'une indication chirurgicale. Les moyens diagnostiques actuels d'imagerie permettent une bonne évaluation lésionnelle et évitent le recours à l'exploration chirurgicale de principe [48]. Dans notre série, le traitement chirurgical était réalisé chez 20 patients contus, soit 41,7 %. Nos résultats sont comparables à ceux retrouvés par TRAORE, BELEMLILGA, et OUNARAIN qui ont trouvé respectivement 35 %, 41,3 % et 47,1 % [1,45,53]. Par contre, NOUHOUM, NDJIMDE et KAMBIRE avaient trouvé respectivement 83,34 %, 77 % et 96 % de traitement chirurgical [42, 54,49]. Cette différence peut s'expliquer, d'une part, par la fréquence très élevée des lésions des organes creux dans les séries de NOUHOUM et NDJIMDE, ce qui justifie la majorité des laparotomies et, d'autre part, par la fréquence de laparotomie blanche dans la série de KAMBIRE.

### **III.6. Aspects évolutifs**

#### **III.6.1. Morbidité**

Dans notre série, on a noté des complications chez 05 patients soit 10,4 %, une détresse respiratoire chez deux cas, deux cas de choc hémorragique une plaie gastrique iatrogène. Nos résultats ne diffèrent pas statistiquement à ceux de NDOUR, KAMBIRE et de HAMA qui ont trouvé respectivement 18,2 %, 17,8 % et 10,9 % [107, 49,61]. Par contre, ils sont inférieurs à ceux d'Ounarain qui retrouve 22,05 % [53]. Cette différence pourrait s'expliquer par la différence de la taille de l'effectif. Dans notre contexte, la morbidité postopératoire pourrait être induite par la difficulté diagnostique liée à la non-disponibilité des examens

complémentaires, à la possibilité d'association lésionnelle, à l'absence de premiers soins sur les lieux de l'accident et au manque de transport médicalisé.

### **III.6.2. Durée d'hospitalisation**

La durée moyenne d'hospitalisation a été de 7,93 jours dans notre série avec des extrêmes de 1 et 30 jours. Elle a été respectivement évaluée en moyenne à 8 jours, à 6,3 jours dans les séries de NOUHOUM et MBOUTOL [42,57]. Cependant, ce séjour moyen d'hospitalisation est court dans la série de DAOU [11] et allongé dans la série de RAHALI [15].

### **III.6.3. La mortalité**

Le taux de mortalité dans notre étude est de 15 %. Dans la littérature ce taux varie entre 1,47 % et 7,4 % [11, 48, 53, 54, 56, 61,73]. Ce taux élevé de mortalité, dans notre contexte, pourrait être dû au retard diagnostique lié à la non-disponibilité du bilan radiologique lésionnel en urgence et l'insuffisance des mesures de réanimations adaptées.

### **III.6.4. Pronostic**

L'évolution des traumatismes abdominaux est favorable sous surveillance rigoureuse. Elle est souvent compliquée chez le polytraumatisé avec des lésions associées. Le pronostic d'un traumatisme abdominal quel que soit les circonstances de survenues, est conditionné par la rapidité et la précision du diagnostic lésionnel et également par l'option thérapeutique [54].

La littérature avance qu'un délai de plus de 24 heures entre l'admission et l'intervention est corrélé à une augmentation significative des complications infectieuses et de la mortalité postopératoire [73].

Dans notre série le pronostic était favorable dans l'ensemble, avec 93,75 % de survie sur une durée moyenne de 12 mois, avec des extrêmes de 1 et 84 mois. Ce qui est statistiquement comparable aux résultats de NDOUR, de DAOU [11] et de RAKOTOMEN [73] respectivement 81,8 %, 92,9 % et 92,5 %.



# **CONCLUSION ET RECOMMANDATIONS**

## CONCLUSION

Les contusions abdominales représentent la grande majorité des traumatismes abdominaux chez les enfants. Elles peuvent être simples ou compliquées. Les formes compliquées sont des urgences chirurgicales, car pouvant engager le pronostic vital.

Au terme de cette étude rétrospective, descriptive ayant porté sur 48 cas de contusions abdominales chez l'enfant au service des urgences chirurgicales viscérales du Centre hospitalier régional de Ziguinchor sur 7 ans. Nous avons inclus dans ce travail tous les patients âgés de zéro à quinze ans reçus et pris en charge pour une contusion abdominale. Nous avons exclu de cette étude tous les dossiers de patients inexploitable et les dossiers de patients reçus pour contusion abdominale mineure (sans lésions viscérales).

Les paramètres étudiés étaient :

- les aspects épidémiologiques (âge, sexe, antécédents, origine géographique, niveau d'instruction, condition de transfert, circonstances de découverte) ;
- les aspects cliniques (motif de consultation, délai de consultation, signes fonctionnels, signes généraux, signes physiques, signes paracliniques) ;
- les aspects diagnostiques (diagnostic positif) ;
- les aspects thérapeutiques ;
- les aspects évolutifs.

Ces données étaient consignées sur une fiche d'enquête individuelle. Elles ont été collectées à partir des dossiers médicaux des patients, des registres d'hospitalisation et des registres de protocoles opératoires. Les données ont été recueillies sur une fiche pré-établie. Elles ont été saisies avec le logiciel Sphinx version 5.1.0.2. L'analyse des données a été effectuée avec le logiciel SPSS (Statistical Package for Sciences Socials) version 18. L'étude analytique était réalisée avec le calcul des fréquences et proportions pour les variables

qualitatives et le calcul des moyennes et des écarts-types pour les variables quantitatives.

➤ **Sur le plan épidémiologique**

Nous avons constaté que la majorité des patients venaient de la périphérie de Ziguinchor soit 56,03 %. L'étiologie était dominée par les accidents ludiques dans 52,1 %, suivi des AVP dans 22,9 %. L'âge moyen est de 10,35 ans. Elles prédominent chez le sexe masculin avec un sex-ratio de 2,69.

➤ **Sur le plan clinique**

Les principaux signes fonctionnels ont été dominés par la douleur abdominale (85,04 % des cas) et les vomissements (16,7 % des cas).

L'état hémodynamique était stable dans la majorité des cas (67 %).

L'examen physique était dominé par une défense abdominale diffuse (87,5 % des cas), une distension abdominale (35,4 % des cas), une matité (22,9 % des cas).

➤ **Sur le plan paraclinique**

Une numération formule sanguin a été réalisée chez tous nos patients et avait objectivé une anémie dans 64,6 % des cas, une hyperleucocytose dans 56,3 % des cas et une thrombocytose dans 33,4 % des cas. L'échographie abdominale a été réalisée chez 28 patients soit 58,4 % et était non concluante dans 6 cas. Le scanner abdominal a été réalisé chez 26 patients soit 54,2 %.

➤ **Sur le plan diagnostique**

Nous avons colligé :

- ✓ 14 cas, soit 29,1 % de contusion splénique ;
- ✓ 12 cas, soit 25 % de contusion hépatique ;
- ✓ 10 cas, soit 20,8 % de contusion rénale ;
- ✓ 01 cas, soit 2 % de pseudokyste du pancréas ;
- ✓ 01 cas de rupture diaphragmatique ;
- ✓ 01 cas d'hématome pariétal du flanc gauche.
- ✓ 13 cas, soit 27 % de lésion d'organe creux répartie comme suit :

- 03 cas de perforation jéjunale ;
- 2cas de perforation colique ;
- 02 cas de perforation iléale ;
- 03 cas de lésion appendiculaire ;
- un cas de perforation duodénale ;
- un cas d’occlusion intestinale sur brides ;
- et un cas de rupture vésicale.

Le diagnostic des contusions abdominales reposait surtout sur un bon interrogatoire à la recherche d’une notion de traumatisme abdominale et des signes cliniques en rapport avec une atteinte abdominale et un examen clinique appuyé par les examens radiologiques, échographiques, scanners et biologiques. Les lésions associées étaient dominées par les lésions orthopédiques 7 cas suivies par les lésions thoraciques 5 cas.

#### ➤ **Sur le plan thérapeutique**

Un traitement médical a été instauré chez tous nos malades (antalgiques-antibiotiques). Le paracétamol a été l’analgésie la plus utilisée. L’antibiothérapie à base d’amoxicilline-acide clavulanique a été la plus fréquente suivit de l’association ceftriaxone-métronidazole.

Le traitement chirurgical était dominé par le traitement non opératoire chez 28 patients (58,3 %). L’indication opératoire était dominée par les perforations digestives.

#### ➤ **Sur le plan évolutif**

Le séjour hospitalier moyen était de 7,93 jours. Les suites opératoires ont été favorables dans la majorité des cas. Le pronostic était favorable dans l’ensemble, avec 93,75 % de survie sur une durée moyenne de 12 mois. La morbidité a été de 10 % des cas et la mortalité a été de 15 %.

La prise en charge des contusions abdominales dans sa globalité est confrontée à d’énormes difficultés d’ordres matériel et financier. Ces difficultés de prise en

charge couplées à un retard de consultation médicale ont été à l'origine de cette lourde morbi-mortalité.

Ces différentes constatations nous conduisent à formuler un certain nombre de recommandations.

## **RECOMMANDATIONS**

### ➤ **Aux autorités sanitaires et politiques**

- Elaborer un programme d'information, d'éducation et de communication à l'intention des populations sur les dangers de grimper aux arbres ;
- Améliorer le plateau technique des structures périphériques afin de permettre le transport et l'évacuation des blessés dans les plus brefs délais ;
- Promouvoir la formation d'un nombre important de chirurgiens pédiatres.
- Améliorer les structures d'accueil de ces enfants traumatisés ;
- Renforcer le plateau technique aux urgences, dans le service de chirurgie, à la réanimation et aux blocs ;
- Redynamiser le service social pour la prise en charge effective des patients indigents ;
- Recruter suffisamment de réanimateurs dans la région de Ziguinchor ;
- Mettre en place un scanner disponible et fonctionnel ;
- Développer la chirurgie laparoscopique et la chirurgie non invasive;
- Renforcer la formation du personnel sanitaire ;
- Assurer une formation continue du personnel médical et paramédical dans le but de diagnostiquer et référer à temps les patients pour une prise en charge précoce;

### ➤ **Aux personnels socio-sanitaires**

- Faire un examen minutieux de tous les patients victimes d'un traumatisme fermé de l'abdomen afin de diagnostiquer à temps une urgence chirurgicale ;

- Référer en milieu chirurgical d'urgence devant toute suspicion « d'abdomen chirurgical » ;
- Assurer le fonctionnement permanent du plateau technique (laboratoire, radiologie et du plateau chirurgical) ;
- Réaliser une TDM abdominale devant tout traumatisme abdominal ;
- Sensibiliser la population pour qu'elle consulte de manière précoce ;
- S'assurer de la réalisation des examens complémentaires chez tous les patients dont l'indication a été posé ;
- Bien entretenir les dossiers des malades pour éviter les dossiers inexploitables.

➤ **À la population**

- Consulter le plus rapidement possible devant tout cas de traumatisme de l'abdomen à la structure de santé la plus proche ;
- Sensibiliser les enfants sur le danger de grimper aux arbres ;
- Surveiller les garçons surtout pendant les périodes de cueillette des fruits ;

# **RÉFÉRENCES BIBLIOGRAPHIQUES**

- 1. Traoré SF.** Traumatismes abdominaux chez l'enfant : aspects épidémiologique clinique et thérapeutique à l'hôpital du Mali. Université des Sciences, des Techniques et des Technologies de Bamako (USTTB), Thèse Méd., Bamako, 2019 ; 89 p.
- 2. Lougué-Sorgho LC, Lambot K, Gorincour G, et al.** Traumatisme du rein de l'enfant : bonnes pratiques en imagerie médicale. *Journal de Radiologie.* 2006 ; 87(3):275–283.
- 3. Tchangai BK, Gayito A, Alassani F, et al.** Critères du traitement non opératoire des contusions abdominales en milieu sous équipe. *European Scientific Journal.* 2017;13(21):358.
- 4. Harissou A, Ibrahim AMM, Oumarou H, et al.** Retard diagnostique et implication pronostique en milieu africain. Cas des urgences en chirurgie digestive à l'hôpital national de Zinder, Niger. *European Scientific Journal* 2015;11(12):251–262.
- 5. Linard C, Germouty I, David CH, et al.** Traumatisme abdominal mineur de l'enfant : protocole de prise en charge aux urgences. *Journal Européen des Urgences et de Réanimation.* 2012 ; 24(1):2–8.
- 6. Raherinantenaina F, Rambel AH, Rakotosamimanana J, et al.** Ascite urinaire, uropéritoine et péritonite urinaire chez l'enfant : conduite diagnostique et thérapeutique à propos de neuf observations à Madagascar. *Progrès en Urologie.* 2013;23(12):1004–1011.
- 7. Arvieux C, Voiglio E, Guillon F, et al.** Contusions et plaies de l'abdomen. *EMC - Gastro-Entérologie.* 2013;8(1):1-14.
- 8. Eyraud D, Grairia J.** Prise en charge d'un traumatisme hépatosplénique. *Sfar, Le Congrès - Infirmiers. Infirmier(e)s anesthésistes diplômé(e)s d'état,* 2013 ; 9 p.
- 9. Marcotte G.** Traumatisme hépatique. *Urgence, Chap. 69,* 2015;4 p.



- 10. Kane R, Ndiaye A, Diouf M, Ogoubemy M.** Prise en charge des traumatismes fermés du rein à propos de 35 cas. *URO'ANDRO*. 2014;1(2):104–109.
- 11. Daou A.** Contusions abdominales à l'Hôpital Fousseyni Daou de Kayes. Université des Sciences, des Techniques et des Technologies de Bamako (USTTB), Thèse Méd., Bamako, 2021 ; 99 p.
- 12. Laplace C.** Les traumatismes rénaux. Sfar, Le Congrès - Médecins. Conférence d'actualisation, 2013 ; 12 p.
- 13. Rasoarimalala VJC.** La prise en charge des traumatismes spléniques au CHU/JRA Antananarivo. Université d'Antananarivo, Thèse Méd., Antananarivo, 2017 ; n° 8989, 58 p.
- 14. Zaibak Manel A.** Traumatisme abdominale chez l'enfant (l'année 2013). Université Abou Bekr Belkaid. Thèse Méd., Tlemcen, 2015 ; 41 p.
- 15. Rahali M.** Les contusions abdominales chez l'enfant à l'hôpital Lalla Mariam à Larache à propos de 20 cas. Université Mohamed V-Rabat, Thèse Méd., Rabat, 2016 ; n° 243.
- 16. Dakhama Benjelloune B, Karboubi L.** Guide des urgences pédiatriques. Édition 2018 ; 128 p.
- 17. Battisti O.** Introduction aux cliniques de pédiatrie [Internet]. Chirurgie Pédiatrique (partie viscérale). ULG, Faculté de médecine Enseignement de la pédiatrie de base [cité 03 févr. 2022]. Disponible sur : [https://orbi.uliege.be/bitstream/2268/25852/1/battisti\\_clinicalsurgery\\_soft.pdf](https://orbi.uliege.be/bitstream/2268/25852/1/battisti_clinicalsurgery_soft.pdf), 81 p.
- 18. Frandon J, Arvieux C, Thony F.** Place de l'embolisation dans les traumatismes abdominaux dans un centre de traumatologie français de niveau 1. *Journal de Chirurgie Viscérale* 2016;153(4):27-34.
- 19. Zanga SM, Napon AM, Sy D, et al.** Lésions traumatiques spléniques et fractures costales de l'enfant à propos de 16 cas au CHU pédiatrique Charles de

Gaule de Ouagadougou. Journal Africain d'Imagerie Médicale. 2019; 11(3):358–362.

**20. Dickens ST.** Variation in the management of adolescent patients with blunt abdominal solid organ injury between adult versus pediatric trauma centers: an analysis of a statewide trauma database. J Surg Res. 2013;183(2):808-13.

**21. Elqanna W.** Perforations digestives après contusion abdominale chez l'enfant. Université Cadi Ayyad, Thèse Méd., Marrakech, 2021 ; n° 122, 115 p.

**22. Abouziid Mahmoud M.** Perforation digestive post traumatisme abdominal chez l'enfant (à propos de 09 cas). Université Sidi Mohammed Ben Abdellah, Thèse Méd., Fès, 2013, n° 121, 161 p.

**23. Ndour O, Forgues D, Kalfa N, Guibal MP, et al.** Résultats du traitement non opératoire des traumatismes Spléniques chez l'enfant : à propos d'une série de 83 cas en 13 ans (de 1997 à 2010) observés au CHU de Montpellier. Burkina Medical. 2014;19(3):147–150.

**24. Faurea A, Maurina C, Laurona J, et al.** Sténoses post-traumatiques du grêle chez l'enfant : à propos de 2 cas. Archives de Pédiatrie 2012;19:484–487.

**25. Baunin C, Labarre D, Vial J.** Stratégie d'exploration des traumatismes thoraco-abdominaux [Internet]. [cité 31 janv. 2022]. Disponible sur : [https://www.sfip-radiopediatrie.org/wp-content/uploads/2018/07/Baunin\\_trousseau2012-2.pdf](https://www.sfip-radiopediatrie.org/wp-content/uploads/2018/07/Baunin_trousseau2012-2.pdf), 9 p.

**26. N'goan-Domoua A, Kouamé N, Houé J, Kéita A.** La tomодensitométrie dans la prise en charge des pathologies infantiles au CHU de Yopougon (Abidjan-Côte d'Ivoire). Rev Int Sc Med 2013;15,1:20–24.

**27. Bigane K.** Les traumatismes du rein chez l'enfant à propos de 27 cas. Université Mohammed-V. Thèse Méd., Rabat, 2013, n° 161, 209 p.

**28. Kamina P.** Anatomie clinique. Tome 3 : Thorax-abdomen, 3<sup>e</sup> édition, Maloine, 2009 ; 360 p.

**29. Legerrier. A.** Nouveaux dossiers d'anatomie PCEM : Abdomen, Édition Heures de France, Paris, 2009 ; 208 p.

- 30. Chevrel JP, Guéraud JP, Lévy JB.** Anatomie générale. Second édition : Masson, Paris, 1991 ; 201 p.
- 31. Rouvière H.** Anatomie humaine : descriptive, topographique et fonctionnelle. Tome II : Tronc, Sixième édition, Masson, Paris, 1974 ; 784 p.
- 32. Drake RL, Vogl W, Mitchell AWM.** Gray's anatomie pour les étudiants. Elsevier, 2006 ; 1111 p.
- 33. Moore KL, Dalley AF.** Anatomie médicale : aspects fondamentaux et applications cliniques. 3<sup>e</sup> édition, De Boeck Supérieur, 2011 ; 1134 p.
- 34. Larse WJ.** Embryologie humaine. 2<sup>e</sup> édition française, Bruxelles : De Boeck, 2003 ; 548 p.
- 35. Adnet F.** Urgences de garde : Les protocoles d'Avicenne. 5<sup>e</sup> édition, John Libbey Eurotext, 2019–2020 ; 294 p.
- 36. Adnet F.** Urgences de garde : Conduites à tenir aux urgences : les protocoles d'Avicenne, 2011–2012 ; 186 p.
- 37. Pradel JL.** Urgences en traumatologie. La radiologie de poche, Maloine, 2006 ; 164 p.
- 38. Collège Français de Chirurgie Générale, Viscérale et Digestive.** Chirurgie générale, viscérale et digestive. Med-Line, 2015 ; 403 p.
- 39. Zouheyr G.** Les traumatismes vasculaires [Internet]. Université de Constantine-III, CHU Constantine [cité 10 Fev. 2022]. Disponible sur : (<https://slideplayer.fr/slide/11766119/>, 2016 ; 53 p.
- 40. Osman D, Bonnet P, Bouferrache K, Josserand J.** Urgences réanimation anesthésie. 2<sup>e</sup> édition, Elsevier-Masson, 2010 ; 335 p.
- 41. Stecken L.** Traumatisme abdomino-pelvien : point de vue du réanimateur. CHU de Bordeaux, Bordeaux, 2019 ; 6 p.
- 42. Diamoutene N.** Traumatismes de l'abdomen : aspects épidémio-cliniques et thérapeutiques dans le service de chirurgie A du centre hospitalier universitaire du Point-G. Université des Sciences, des Techniques et des Technologies de Bamako (USTTB), Thèse Méd., Bamako, 2021 ; 113 p.

- 43. Scemama U, Arnaud F, Soussan J, et al.** Prise en charge en imagerie du traumatisé grave (hors radiologie interventionnelle). *Journal d'imagerie diagnostique et interventionnelle* 2018;1(2):109-125.
- 44. Karadeniz Cerit K, Ergelen R, Abdullayev T, et al.** The effectiveness of non-operative treatment in high-grade liver and spleen injury in children. *Ulus Travma Acil Cerrahi Derg* 2018; 24:569-574.
- 45. Belemlilga GLH, Zaré C, Yabré N, et al.** Traumatismes de l'abdomen en milieu africain : aspects épidémiologiques, diagnostiques et thérapeutiques. *Eur Sci J* 2020;16(21):132.
- 46. Passagia JG.** Anatomie de l'abdomen. Université Joseph Fourier de Grenoble, 2012. Disponible sur : [www.medatice-grenoble.fr](http://www.medatice-grenoble.fr).
- 47. Hassnaâ SAK.** Conduites à tenir devant les urgences chirurgicales viscérales pédiatriques: Manuel destiné aux étudiants de garde en chirurgie pédiatrique. [Thèse de doctorat de médecine]. Université Cadi Ayyad, Thèse Méd., Marrakech, 2017 ; n° 109, 185 p.
- 48. Ouilki I.** Les contusions abdominales. Université Cadi Ayyad, Thèse Méd., Marrakech, 2010, n° 105, 123 p.
- 49. Kambire JL, Ouedraogo S, Zida M, et al.** Les traumatismes abdominaux : Aspects épidémiologiques et lésionnels au Centre Hospitalier Universitaire Régional de Ouahigouya, Burkina Faso. *Rev Int Sc. Med* 2018;20(1):71-75.
- 50. Elbakraoui ouda, Bouziane H, Akrouch J, Lakhdar A, Ferhati D.** Rupture de la rate au cours de l'accouchement: à propos d'un cas. *Pan Afr Med J* 2011;9:21.
- 51. Messaoudi I, Hedfi M.** Pneumopéritoine post-traumatique révélant une perforation d'un diverticule de Meckel. *Pan Afr Med J* 2016;25:12.
- 52. Dufour M.** Anatomie des organes et viscères. Organes, viscères et régions de l'abdomen, 2<sup>e</sup> édition, Elsevier-Masson, 2018 ; 288.
- 53. Ounarain K.** Les contusions abdominales (à propos de 68 cas). Université Mohammed V–Rabat, Thèse Méd., Rabat, 2015 ; 128 p.

- 54. Djimde AKA.** Traumatismes abdominaux à l'hôpital Somine Dolo de Mopti. Université des sciences, des techniques et des technologies de Bamako, Thèse Méd., Bamako, 2018, 90 p.
- 55. Coussement A, Leroux C, Leloutre B, Coussement NB.** Radiopédiatrie en pratique courante. Masson, Paris, 2001 ; 202 p.
- 56. Raherinantenaina F, Rakotomena SD, Rajaonarivony T, et al.** Traumatismes fermés et pénétrants de l'abdomen: analyse rétrospective sur 175 cas et revue de la littérature. Pan Afr Med J 2015;20:129.
- 57. Mboutol-Mandavo C, Mabilia-Babela JR, Miéret JC, et al.** Traumatismes abdominaux chez l'enfant à propos de 37 cas au CHU de Brazzaville. Rev Afr Chir Spec 2015;3:11-17.
- 58. Faure A, Dariel A, Panait N, Tosello B, et al.** Traumatismes abdominaux de l'enfant. EMC – Pédiatrie Volume 13 > n° 2 > avril 2018.
- 59. Girard E, Abba J, Cristiano N, et al.** Traumatismes spléniques et pancréatiques. Journal de Chirurgie Viscérale 2016;153(4S):46-63.
- 60. Sadler TW, Langman J.** Embryologie médicale. 8<sup>e</sup> édition, Pradel, 2007; 532 p.
- 61. Hama Y, Kadi I, Garba I, Sani R, Harouna YD.** Morbi-mortalité des contusions abdominales : la face visible de l'iceberg Eur Sci J 2019;15(21):125.
- 62. Van PY.** Revu générale des traumatismes abdominaux. Oregon Health and Science University, 2019.
- 63. Google.** Abdomen [Internet]. [Cité 10 Fev. 2022]. Disponible sur : <http://images.app.goo.gl/n4sxwfrmEYTA mRok6>
- 64. Google.** Abdomen [Internet]. [Cité 10 Fev. 2022]. Disponible sur : <http://images.app.goo.gl/FkqV159yDtQHYPsaA>
- 65. Google.** Anatomie de l'abdomen [Internet]. [cité 10 Fev. 2022]. Disponible sur : <http://images.app.goo.gl/UrnRUy1S6dtrYHKB6>

- 66. Harrois A, Figueiredo S, Costaglioli B, Duranteau J.** Contusions abdominales graves : stratégie diagnostic et thérapeutique. EMC Anesthésie-Réanimation, 2014.
- 67. Chacqueneau AL.** Évaluation de la prise en charge des traumatismes abdominaux fermés pédiatriques en soins intensifs à Grenoble. Médecine Humaine et Pathologie, HAL, 2014, 79 p.
- 68. Zerkaoui. M.** Les traumatismes duodéno-pancréatiques chez l'enfant à propos de 09 cas. Université Mohamed-V–Souissi, Thèse Méd., Rabat, 2014 ; n° 52, 137 p.
- 69. Bâ PA, Diop·B, Soumah SA, Aidara·CM, Mbaye EM, Fall B.** Les lésions intestinales au cours des traumatismes fermés de l'abdomen : diagnostic et prise en charge en milieu défavorisé. J Afr Hepatol Gastroenterol 2013;7:14–17.
- 70. Bourouhou H.** Le traumatisme de l'urètre postérieur chez l'enfant (à propos de 07cas). Université Sidi Mohammed Ben Abdellah, Thèse Méd., Fès, 2012 ; n° 180, 113 p.
- 71. Barbey D, Lutz N.** Urgences pédiatriques – Chapitre 6 Traumatismes ; Vade-Mecum de Pédiatrie ; 45 p.
- 72. Naud J.** Prise en charge précoce de l'enfant polytraumatisé. Congrès de la SRLF 2014 dans la session : L'enfant polytraumatisé. Réanimation 2014;23:S420-S424.
- 73. Rakotomena SD, Rakotondrainibe A, Randriantso HMP, et al.** La prise en charge des contusions abdominales opérées au Centre Hospitalier Universitaire d'Antananarivo : à propos de 67 cas. Rev Anesth-Reanim Med Urg Toxicol 2018;10:5-8.
- 74. Chebil O.** Interactions et mobilité des organes abdominaux sous sollicitations dynamiques : Approche expérimentale et numérique. Aix-Marseille Université, Thèse Méd., Marseille, 2014 ; 178 p.

- 75. Helfenstein C.** Étude du comportement interne de l'abdomen lors d'un impact : observations par échographie ultrarapide. Biomécanique [physics.med-ph]. Université Claude Bernard – Lyon-I, 2013 ; 174 p.
- 76. Kebir ZA.** Les contusions abdominales. Conference Paper, November 2015 ; doi: 10.13140/RG.2.1.1945.2240
- 77. Lynch T, Kilgar J, Al Shibli A, et al.** Pediatric Abdominal Trauma. Current Pediatric Reviews 2018;14(1):59-63.
- 78. Hattat C, Plenier Y, François C, et al.** Lésions traumatiques liées à la pratique du vélo chez l'enfant, au service d'accueil des urgences pédiatriques du CHU de Reims, à propos de 2060 cas. J Traumatol Sport 2017;34:29–36.
- 79. Scemama U, Arnaud F, Soussan J, et al.** Prise en charge en imagerie du traumatisé grave (hors radiologie interventionnelle). Journal d'imagerie diagnostique et interventionnelle 2018;1(2):109-125.
- 80. Girard E, Abba J, Cristiano N, et al.** Traumatismes spléniques et pancréatiques. Journal de chirurgie viscérale 2016;153(4):45-60.
- 81. Magagi IA, Adamou H, Habou O, et al.** Urgences chirurgicales digestives en Afrique subsaharienne : étude prospective d'une série de 622 patients à l'Hôpital national de Zinder, Niger. Bulletin de la Société de pathologie exotique 2017;110:191–197.
- 82. Bachy B, Lard A.** Les traumatismes viscéraux de l'enfant. Souraps Médical 2000 ; 312 p.
- 83. Google.** Rate [Internet]. [Cité 23 mars. 2022]. Disponible sur : <http://images.app.goo.gl/94F8XXKHhJ4DD4qC9>.
- 84. Torsten B, Moller ER.** Atlas de poche d'anatomie en coupes sériées TDM–IRM. Volume 2 : Thorax, Abdomen et Pelvis, Flammarion 2003 ; 223 p.
- 85. Drews U.** Atlas de poche d'embryologie. Flammarion, 1998 ; 285 p.
- 86. Encha F, Razavi F, Escudier E.** Abrégés Embryologie humaine : de la molécule à la clinique. 3<sup>e</sup> édition, Masson, 2003 ; 328 p.

- 87. Messaoudi I, Hedfi M.** Pneumopéritoine post-traumatique révélant une perforation d'un diverticule de Meckel. *Pan Afr Med J* 2016;25:12.
- 88. Camby C, Magne C, Leclair MD.** Traumatisme abdominal de l'enfant. Elsevier-Masson, 2016 ; 2 p.
- 89. Trudelle N.** Institut national d'excellence en santé et en services sociaux (Québec). In: Amina B, Gonthier C, Truchon C, De Guise M (eds) Traumatologie pédiatrique : Clientèle admise dans les installations désignées du réseau de traumatologie entre 2010 et 2015. Québec, Qc: INESSS, 2018.
- 90. Kamina P.** Anatomie clinique. Tome 4 : système endocrine-organes urinaires et génitaux-pelvis-coupes du tronc, 2<sup>e</sup> édition, Maloine, 2008 ; 383 p.
- 91. Nzoghe Nguema P.** L'organisation de la prise en charge des traumatisés et polytraumatisés à Libreville: reflet de la situation en Afrique. *Rev Afr Anesthesiol Med Urgence* 2018;23(3):1-3.
- 92. Chourouk A.** Facteurs prédictifs de morbidité et de mortalité au cours des traumatismes abdominaux (à propos de 92 cas). Thèse Méd., Fès, 2014 ; n° 118/14.
- 93. Sylla D.** Perforations digestives traumatiques chirurgie de l'hôpital de Sikasso. Université des sciences, des techniques et des technologies de Bamako, Thèse Méd., Bamako, 2021 ; 95 p.
- 94. Wade-TMM, Konaté I, Diao ML, et al.** Perforations digestives traumatiques : aspects anatomo-cliniques. *J Afr Hepatol Gastroenterol* 2014;8:139–42.
- 95. Elhkim M.** Traumatismes abdominaux : aspects épidémiologiques diagnostiques et thérapeutiques : à propos de 35 cas au service des urgences chirurgicales du CHU Aristide le Dantec. Université Cheikh Anta Diop de Dakar, Thèse Méd., Dakar, 2019 ; n° 258 ; 147 p.
- 96. Google.** Côlon [Internet]. [cité 23 mars. 2022]. Disponible sur : <http://images.app.goo.gl/vYVh2Snmcc2472N8>.



- 97. Google.** Foie [Internet]. [cité 10 Fev. 2022]. Disponible sur : <http://images.app.goo.gl/P3LAhrrwH686HdGe6>.
- 98. Badji N, Diouf M, Niang D, et al.** Pseudo-anévrisme de l'artère hépatique post-traumatique à propos d'un cas. JAIM 2018;10(2):4.
- 99. Netter FH.** Atlas d'anatomie humain. 4<sup>e</sup> édition, Section 4 : Abdomen, Elsevier-Masson, 2007 ; 548 p.
- 100. Themes UFO.** 13: Pathologie de la paroi et du contenu abdominal | Medicine Key [Internet]. [cité 12 févr 2022]. Disponible sur: <https://clemedicine.com/13-pathologie-de-la-paroi-et-du-contenu-abdominal/>
- 101. Google.** Abdomen [Internet]. [cité 10 Fev. 2022]. Disponible sur : <http://images.app.goo.gl/LGMMsSBCPJjExjmXE9>
- 102. Google.** Abdomen [Internet]. [cité 10 Fev. 2022]. Disponible sur : <http://images.app.goo.gl/n4sxwfrmEYTA mRok6>
- 103. Google.** Anatomie des vaisseaux sanguins [Internet]. [cité 10 Fev. 2022]. Disponible sur : <http://images.app.goo.gl/KNdfriZBor4FnZdX8>
- 104. Google.** Anatomie des vaisseaux sanguins [Internet]. [cité 10 Fev. 2022]. Disponible sur : <http://images.app.goo.gl/xG2mPV7yypqCGkYq5>
- 105. Voiglio E, Arvieux C.** Place de la laparotomie écoutée (LAPEC) ou « Damage control laparotomy ». Journal de chirurgie viscérale 2016;153(4):14-26.
- 106. Drexel S, Azarow K, Mubeen A, Jafri MD.** Abdominal trauma evaluation for the pediatric surgeon. Surg Clin N Am 2017;97:59–74.
- 107. Ndour O, Camara S, Tendart V, Fall ALF, et al.** Blunt abdominal trauma in child: Epidemiological, diagnostic, and therapeutic analysis of 55 cases. African Journal of Trauma 2018;6(1):11-18.
- 108. Lermite E.** Traumatisme de la rate. Editorial, Juin 2018.
- 109. Notrica DM, Linnaus ME.** Nonoperative Management of Blunt Solid Organ Injury in Pediatric. Surg Clin N Am 2017;97:1–20.
- 110. Camara S.** Apport de l'échographie dans les traumatismes abdominaux

fermés au service de chirurgie pédiatrique du CHU Gabriel Touré. Université des Sciences, des Techniques et des Technologies de Bamako (USTTB), Thèse Méd., Bamako, 2014 ; 109 p.

**111. Google.** Découpage administratif de la région de Ziguinchor [Internet]. [cité 07 Avr. 2022]. Disponible sur : <http://images.app.goo.gl/7N1Kb3zXDNFBgR1S7>.

**112. Maiga B.** Péritonite post-traumatique en chirurgie pédiatrique au CHU Gabriel Touré. Université des Sciences, des Techniques et des Technologies de Bamako (USTTB), Thèse Méd., Bamako, 2022 ; 121 p.

**113. Camara MD, Sarr O, Diop A, Fall NA, Faye CM.** Anémie chez les enfants au Sénégal : ne laisse personne en rade. Document d'orientation stratégique, août 2020.

**114. Maiga AS.** Pseudokyste du pancréas post-traumatique en chirurgie pédiatrique du CHU Gabriel Touré. Université des Sciences, des Techniques et des Technologies de Bamako (USTTB), Thèse Méd., Bamako, 2019 ; 140 p.

**115. Kantri A.** Les faux kystes post-traumatiques chez l'enfant à propos de 8cas. Université Mohamed-V–Rabat, Thèse Méd., Rabat, 2015 ; n° 61, 176 p.

**116. Kobore FAR, Bandre E, Tapsoba T, et al.** Hernie diaphragmatique post-traumatique de l'enfant : à propos d'un cas au centre hospitalier universitaire pédiatrique Charles de Gaulle de Ouagadougou. Pan African Medical Journal. 2013;16:55.

**117. Samlali A.** Les occlusions intestinales sur brides : quel délai pour la chirurgie. Université Cadi Ayyad, Thèse Méd., Marrakech, 2015, n° 107, 128 p.

**118. Aarab A.** Traitement non opératoire des traumatismes de l'abdomen. Université Cadi Ayyad, Thèse Méd., Marrakech, 2016, n° 101, 124 p.

# ANNEXES



Gynéco-obstétricaux :.....

**TERRAINS :**

- a) Asthme      b) diabète      c) drépanocytose      d) VIH      e)  
autres.....

**II) ASPECTS CLINIQUES**

Durée d'évolution :.....

- Signes fonctionnels :      a) Douleur abdominale      b) Nausées  
c) Vomissements      d) Hématémèse      e) Hématurie  
f) Autres.....

Examen général :

Etat général :.....

Conscience :.....

TA :.....

Pouls :.....

FR :.....

Température :.....

Coloration des muqueuses :.....

Autres :.....

Examen physique :

Inspection :

- a) Distension abdominale      b) Prostration      c) Respiration abdominale  
d) Dermabrasions abdominales      e) Signe de la ceinture de sécurité

Palpation :





Gestes réalisés :.....

Traitement post-opératoire :

.....

Suites opératoires :.....

## **VI) ASPECTS ÉVOLUTIFS**

Durée d'hospitalisation :.....

À court terme 3 premières semaines

Reprise du transit.....

Ablation sonde urinaire.....

Nasogastrique.....

Drain.....

Température.....

État local de la plaie.....

À moyen terme ente S3 et M3

.....

Long terme au-delà de M3

.....

Recul .....



# *SERMENT D'HIPPOCRATE*

En présence des Maîtres de cette École, de mes chers condisciples, je promets et je jure, au nom de l'Être Suprême, d'être fidèle aux lois de l'honneur et de la probité, dans l'exercice de la Médecine.

Je donnerai mes soins gratuits à l'indigent, et n'exigerai jamais un salaire au-dessus de mon travail.

Admise dans l'intérieur des maisons, mes yeux ne verront pas ce qui s'y passe, ma langue taira les secrets qui me sont confiés, et mon état ne servira pas à corrompre les mœurs, ni à favoriser le crime.

Respectueuse et reconnaissante envers mes Maîtres, je rendrai à leurs enfants l'instruction que j'ai reçue de leurs pères.

Que les hommes m'accordent leur estime si je suis fidèle à mes promesses !

Que je sois couverte d'opprobre et méprisée de mes confrères si j'y manque !

## PERMIS D'IMPRIMER

---

Vu :

Vu :

Le Président de jury

Le Doyen

*Vu et permis d'imprimer*

Pour le Recteur, de l'Université Assane Seck de Ziguinchor et par Délégation

## **RÉSUMÉ**

**TITRE DE LA THÈSE :** PRISE EN CHARGE DES CONTUSIONS ABDOMINALES CHEZ L'ENFANT À PROPOS DE 48 CAS AU CENTRE HOSPITALIER RÉGIONAL DE ZIGUINCHOR

### **INTRODUCTION**

Les contusions abdominales ou « traumatismes abdominaux fermés (TAF) » sont des lésions produites au niveau de l'abdomen, de son contenu ou de ses parois, par un traumatisme ayant respecté la continuité pariétale. Elles peuvent être simples ou compliquées, les formes compliquées sont des urgences chirurgicales, car peuvent engager le pronostic vital. Les objectifs de notre étude étaient d'étudier les aspects épidémiologiques, diagnostiques, étiologiques, thérapeutiques et évolutifs des contusions abdominales chez l'enfant au centre hospitalier régional de Ziguinchor.

### **MÉTHODOLOGIE**

Nous avons réalisé une étude rétrospective descriptive allant du 1<sup>er</sup> janvier 2014 au 31 décembre 2021, soit une période de 7 ans. Ont été inclus dans l'étude tous les patients de 0 à 15 ans reçus et pris en charge pour une contusion abdominale. N'ont pas été inclus tous les dossiers de patients inexploitable et les dossiers de patients reçus pour contusion abdominale mineure (sans lésions viscérales).

### **RÉSULTATS**

Au total nous avons colligé 48 patients. Il s'agissait de 35 garçons et 13 filles avec un sex-ratio de 2,69. L'âge moyen est de 10,35 ans. La principale étiologie était les accidents ludiques. Les principaux signes fonctionnels ont été dominés par la douleur abdominale (85,04 % des cas). L'état hémodynamique était stable dans la majorité des cas (67 %). L'examen physique était dominé par une défense abdominale diffuse (87,5 % des cas). Nous avons colligé : 14 cas, soit 29,1 % de contusion splénique ; 12 cas, soit 25 % de contusion hépatique ; 10 cas, soit 20,8 % de contusion rénale ; 01 cas, soit 2 % de pseudokyste du pancréas ; 13 cas, soit 27 % de lésion d'organe creux ; 01 cas de rupture diaphragmatique ; 01 cas d'hématome pariétal. Le diagnostic a été essentiellement clinique, étayé par l'échographie et le scanner dans la majorité des cas. Une réanimation adéquate avec mise en condition et une antibiothérapie ont été réglées chez tous nos patients pour assurer un geste approprié. Le traitement chirurgical était dominé par le traitement conservateur (58,3 %). Le séjour hospitalier moyen était de 7,93 jours. Les suites opératoires ont été favorables dans la majorité des cas. La morbidité a été de 10 % des cas et la mortalité a été de 15 %.

### **CONCLUSION**

Les contusions abdominales pédiatriques à Ziguinchor sont peu étudiées dans la littérature, mais restent un problème majeur de santé publique. La prévention passe par des programmes éducatifs, d'informations et de sensibilisation sur les facteurs étiologiques et leurs risques. L'amélioration des conditions de vie et la surveillance constante des enfants demeurent primordiales pour la prévention.

**Mots-clés :** Contusion abdominale, Pédiatriques, Traitement conservateur, Traitement opératoire, Chirurgie, CHRZ